ФЕДЕРАЛЬНОЕ ГОСУДАРСТВЕННОЕ БЮДЖЕТНОЕ УЧРЕЖДЕНИЕ
ЭНДОКРИНОЛОГИЧЕСКИЙ НАУЧНЫЙ ЦЕНТР
МИНИСТЕРСТВА ЗДРАВООХРАНЕНИЯ РОССИЙСКОЙ ФЕДЕРАЦИИ

На правах рукописи

Липатенкова Анна Константиновна

Гранины в качестве иммуногистохимических и биохимических маркеров гормонально-неактивных аденом гипофиза

14.01.02 – эндокринология

ДИССЕРТАЦИЯ

на соискание ученой степени
кандидата медицинских наук

Научный руководитель: д.м.н. Л.К.Дзеранова

Москва 2015

Оглавление

СПИСОК СОКРАЩЕНИЙ 3

ВВЕДЕНИЕ 5

ГЛАВА I. ОБЗОР ЛИТЕРАТУРЫ 9

1.1 Семейство гранинов 9
1.1.1 Основные представления о гранинах и нейроэндокринных клетках 9
1.1.2 Структура и внутриклеточные эффекты гранинов 10
1.1.3 Внеклеточные эффекты гранинов 11
1.1.4 Использование гранинов в качестве диагностических маркеров нейроэндокринных образований 14
1.2 Неактивные аденомы гипофиза 17
1.2.1 Определение 17
1.2.2 Эпидемиология 18
1.2.3. Морфофункциональные особенности 19
1.2.4 Клиническая картина 23
1.2.5 Основные принципы диагностики 25
1.2.6 Гранины в диагностике неактивных аденом гипофиза 28
1.2.7 Лечение 29

ГЛАВА II. МАТЕРИАЛЫ И МЕТОДЫ ИССЛЕДОВАНИЯ 36

ГЛАВА III. РЕЗУЛЬТАТЫ И ИХ ОБСУЖДЕНИЕ 46

3.1 Клиническая характеристика пациентов 46
3.2 Морфологическая характеристика 61
3.3 Гранины в качестве биохимических маркеров неактивных аденом гипофиза 81
3.4 Предикторы рецидива неактивных аденом гипофиза 90

ЗАКЛЮЧЕНИЕ 99

ВЫВОДЫ 103

ПРАКТИЧЕСКИЕ РЕКОМЕНДАЦИИ 105

СПИСОК ЛИТЕРАТУРЫ 106

Список сокращений

АКТГ – адренокортикотропный гормон

ДНК – дезоксирибонуклеиновая кислота

ИМТ – индекс массы тела

ИРФ-1 – инсулиноподобный ростовой фактор 1 типа

ИФА - иммунофлуоресцентный анализ

КТ – компьютерная томография

ЛГ – лютеинизирующий гормон

мРНК – матричная РНК

МРТ – магнитно-резонансная томография

НАГ – неактивные аденомы гипофиза

НЭО – нейроэндокринные опухоли

ПРЛ - пролактин

РНК – рибонуклеиновая кислота

Св.Т4 – свободный левотироксин

СгII – секретогранин II

СгII (А) биохимический уровень секретогранина II до оперативного лечения

СгII (В) биохимический уровень секретогранина II после оперативного лечения

Сн – секретоневрин

Сн (А) биохимический уровень секретоневрина до оперативного лечения

Сн (В) биохимический уровень секретоневрина после оперативного лечения

СТГ – соматотропный гормон

ТРГ – тиреотропин-рилизинг гормон

ТТГ – тиреотропный гормон

ФСГ – фолликулостимулирующий гормон

ХгА - хромогранин А

ХгА (А) – биохимический уровень хромогранина А до оперативного лечения

ХгА (В) – биохимический уровень хромогранина А после оперативного лечения

цАМФ - циклический аденозинмонофосфат

ЧМН – черепно-мозговые нервы

AUC – площадь под кривой

SD – стандартное отклонение

Введение

Актуальность научной проблемы

Согласно данным литературы, неактивные аденомы гипофиза (НАГ) составляют около 30% от общего объема гипофизарных образований [109]. Для НАГ не характерны клинические и биохимические признаки гормональной гиперсекреции, поэтому они в основном диагностируются на стадии макроаденом и проявляются симптомами, обусловленными наличием объемного образования в полости турецкого седла (зрительные нарушения, неврологические симптомы, гипопитуитаризм различной степени выраженности, гиперпролактинемия).

НАГ представляют собой морфологически гетерогенную группу и в зависимости от иммунореактивности к тропным гормонам гипофиза подразделяются на несколько гистологических подтипов: «немые» гонадо-, кортико-, сомато-, тиротропиномы и пролактиномы, ноль-клеточные опухоли и онкоцитомы [3]. По данным литературы, все типы «немых» аденом характеризуются различными биологической активностью, секреторным потенциалом и течением в послеоперационном периоде [72].

Трансфеноидальная аденомэктомия является основным методом лечения НАГ, однако не всегда удается достичь радикального удаления опухоли [76]. Параселлярный рост (по данным визуализирующих методов исследования), позитивное окрашивание с антителами к адренокортиоктропному (АКТГ), соматотропному (СТГ) гормонам или плюригормональная реактивность относятся к факторам риска продолженного роста или рецидива. Рецидив или продолженный рост НАГ наблюдается в 12-46% случаев [61].

Принимая во внимание то, что поздняя диагностика НАГ обусловлена стертостью клинической картины, в настоящее время проводятся исследования, направленные на поиск новых чувствительных и специфичных маркеров заболевания. Отдельно среди них выделяют гранины. Они относятся к классу гликопротеинов, обладающих гормоноподобным действием. Гранины принимают

непосредственное участие в регуляции синтеза, секреции пептидных гормонов и их предшественников, нейротрансмиттеров, разных факторов роста, а также влияют на регуляторные механизмы после высвобождения гормонов [5,68]. Гранины используются в основном для диагностики, лечения и мониторинга различных нейроэндокринных опухолей (НЭО) и определяются как в рамках биохимических, так и иммуногистохимических анализов. Несмотря на то что значимое повышение данных гликопротеинов отмечается при опухолях с выраженной секреторной активностью, оно также выявляется и в случае «немых» образований [158]. В литературе представлены исследования, демонстрирующие высокую иммуноэкспрессию гранинов в ткани НАГ, преимущественно в отношении «немых» гонадотропином.

Учитывая влияние гранинов на синтез и секрецию биологически активных пептидов, в том числе гликопротеиновых гормонов гипофиза, актуальным представляется их изучение в качестве маркеров скрытого секреторного потенциала различных гистологических типов НАГ, а также возможных предикторов более агрессивного течения и рецидива заболевания. Разработка и внедрение новых маркеров может стать основой оптимизации диагностики, лечения и послеоперационного наблюдения данной группы пациентов.

Цель научного исследования

Оценить гранины в качестве биохимических и иммуногистохимических маркеров НАГ.

Задачи научного исследования

1. Выявить клинические особенности, изучить гормональный профиль и рентгенологические характеристики у пациентов с НАГ.
2. Исследовать морфологические и иммуногистохимические характеристики НАГ:

a) оценить экспрессию ПРЛ, ЛГ, ФСГ, ТТГ, АКТГ, СТГ, αСЕ клетками аденомы;
b) оценить экспрессию хромогранина А, секретогранина II и секретоневрина в опухолевых клетках;
c) определить индекс пролиферации клеток ki-67.

3. Оценить уровни хромогранина А, секретогранина II, секретоневрина в крови у пациентов с НАГ до и после оперативного вмешательства.
4. Выявить взаимосвязь между результатами иммуногистохимического исследования, биохимического анализа и рентгенологическими характеристиками НАГ.
5. Определить прогностическую значимость иммуногистохимических и рентгенологических характеристик НАГ.

Научная новизна исследования

Впервые на российской популяции определены экспрессия гранинов в ткани удаленных гормонально-неактивных аденом гипофиза и уровни гранинов в плазме крови, изучена корреляция между экспрессией гранинов в ткани и их уровнями в плазме крови с учетом секреторного потенциала аденом.

Практическая значимость

Подтверждена высокая реактивность гранинов в ткани НАГ, что позволяет использовать их в качестве иммуногистохимических маркеров. Определена прогностически значимость факторов, неблагоприятных в отношении рецидива заболевания.

Личное участие автора в получении научных результатов

Автор систематизировал данные историй болезни, самостоятельно выполнил иммуногистохимическое исследование операционного материала, провел статистическую обработку полученных результатов.

Положения, выносимые на защиту

1. К отличительным особенностям НАГ относится окрашивание на один или более тропных гормонов гипофиза, что свидетельствует об их скрытой секреторной активности.
2. Для НАГ характерна высокая иммуноэкспрессия к различным типам гранинов в ткани опухоли и не характерно значимое увеличение концентрации гранинов в крови.
3. Фактором риска рецидива НАГ является диаметр опухоли более 4 см
4. Хромогранин А, секретогранин II и секретоневрин могут использоваться для оценки секреторной активности НАГ.

Внедрение результатов работы

Материалы работы представлены на II Всероссийском конгрессе с участием стран СНГ «Инновационные технологии в эндокринологии» (г. Москва, Россия, 2014), на 15-м конгрессе Европейской ассоциации эндокринологов (г. Копенгаген, Дания, 2013), на 16-м конгрессе Европейской ассоциации эндокринологов (г. Врцлав, Польша, 2014) на 17-м конгрессе Европейской ассоциации эндокринологов (г. Дублин, Ирландия, 2015).

Апробация диссертации проведена на межотделенческой научной конференции ФГБУ ЭНЦ Минздрава России 6 октября 2015 года. По теме диссертации опубликовано 8 печатных работ в отечественных и зарубежных научных изданиях. Результаты исследования внедрены в клиническую практику отделений нейроэндокринологии и остеопатий, хирургии ФГБУ ЭНЦ Минздрава России, 8-го нейрохирургического отделения ФГБНУ НИИ Нейрохирургии им. акад. Н.Н. Бурденко.

Глава I. Обзор литературы

1.1 Семейство гранинов

1.1.1 Основные представления о гранинах и нейроэндокринных клетках

Нейроэндокринные клетки входят в гетерогенную группу нейроэктодермального происхождения. Они содержат биологически активные вещества, находящиеся в специализированных клеточных органеллах – секреторных гранулах, при освобождении которых реализуются гормональные эффекты. Выделяют две разновидности секреторных гранул: крупные с плотным ядром (LDCV — large dense core vesicle) и мелкие, похожие на синаптические пузырьки нервных окончаний. (SLMV — synaptic-like micro vesicle) [71].

В крупных секреторных гранулах нейроэндокринных клеток с оптически плотными ядрами содержатся гранины, которые относятся к уникальному семейству гликопротеинов и включают в себя хромогранины (хромогранин А и В), секретогранины (II,III,IV,V,VI) и ассоциированные с ними регуляторные белки. Выделяют три классических представителя данных гликопротеинов: хромогранин А впервые выделен из хромаффинных клеток мозгового вещества надпочечников [15]; хромогранин В – изначально идентифицирован в клетках феохромоцитом крыс [94]; секретогранин II впервые обнаружен в аденогипофизе коров [51]. С развитием электронной микроскопии к группе гранинов были отнесены и другие секреторные белки - секретогранины II,III,IV,V,VI типов [74].

Хромогранины участвуют в процессах создания, созревания, внутриклеточной транспортировки и экзоцитоза секреторных гранул практически во всех нейронах и нейроэндокринных клетках. Хромогранины определяются как в жидких средах (кровь, лимфа, межтканевая жидкость), так и внутриклеточно при различных методах исследования. Данные гликопротеины принимают непосредственное участие в регуляции синтеза и секреции пептидных гормонов и их предшественников, нейротрансмиттеров и факторов роста, а также влияют на регуляторные механизмы после высвобождения гормонов [158].

1.1.2 Структура и внутриклеточные эффекты гранинов

Гранины представляют собой полипептидную цепочку, содержащую приблизительно от 180 до 700 аминокислотных остатков. Сигнальный аминотерминальный пептид выполняет направляющую функцию в движении препротеинов из рибосом в эндоплазматический ретикулум и комплекс Гольджи, где происходит посттрансляционная модификация белка [133].

Для нейроэндокринных клеток характерен тип секреции, при котором растворимые белки и другие вещества сначала накапливаются в специфических секреторных гранулах, а затем по сигналу высвобождаются из клетки путем экзоцитоза (так называемая регулируемая секреция). Белки, предназначенные для секреторных гранул «упаковываются» в транс-сети Гольджи. Предположительно, эти белки отделяются от нее, после того как происходит их избирательная агрегация [13]. Агрегация секретируемых белков и последующая их конденсация в секреторных гранулах происходит в условиях кислой среды под действием АТФ-зависимых каналов и обусловливает многократное увеличение концентрации этих белков по сравнению с аппаратом Гольджи, и как следствие, усиливает их эффекты после экзоцитоза. Считается, что гранины непосредственно участвуют в регулируемом типе секреции белка и формировании зрелой секреторной гранулы, благодаря их способности к агрегации. Данные эффекты реализуются в условиях кислой среды и при высоком уровне кальция. При низком pH и повышении содержания внутриклеточного кальция гранины начинают взаимодействовать с другими компонентами секреторной гранулы, такими как катехоламины, серотонин и гистамин, что в конечном итоге приводит к созреванию секреторной гранулы и ее отделению от комплекса Гольджи [32,98].

В экспериментах показано, что выключение синтеза хромогранина А методом антисмысловых РНК приводит к уменьшению количества секреторных гранул и концентрации белка в них, ингибирует регулируемую секрецию пептидных прогормонов [83]. Кроме того, хромогранины оказывают влияние на специфические сывороточные эндопептидазы, например, конвертазы 1-го и 2-го типов (PC1 и PC2), осуществляющие протеолиз белков-предшественников

пептидных гормонов [78,93]. В исследовании секретогранина V (7b2) на нокаутированных мышах доказано, что карбокситерминальный участок данного гранина ингибирует действие конвертазы 2-го типа, в то время как аминоконцевой участок, наоборот, способен ее активировать [104]. В другой работе, где использовались 7b2-нокаутированные мыши, отмечалось выраженное снижение активности конвертазы 2-го типа в клетках островков Лангерганса, что клинически проявлялось гипогликемией, гиперпроинсулинемией и гипоглюкагонемией [167].

1.1.3 Внеклеточные эффекты гранинов

Гранины являются прогормонами, ассоциированные с ними биологические активные пептиды формируются на этапе посттрансляционной обработки при протеолизе, и именно они осуществляют свои ауто-, пара- и эндокринные эффекты.

Хромогранин А

Наиболее изученным в семействе гранинов считается хромогранин А (ХгА) – гликопротеин с молекулярной массой 85 кДа, состоящий из 460 аминокислот. Под действием специфических эндогенных протеаз он распадается на более мелкие пептиды (вазостатин I и II, катестатин, панкреастатин, парастатин и др.) [110].

ХгА-ассоциированные пептиды оказывают многочисленные эффекты на различные органы и системы. В исследовании на животных (в качестве модели использовались бета-клетки поджелудочной железы свиней) панкреастатин повышал уровень гликемии путем ингибирования глюкозо-индуцированной секреции инсулина [143]. У людей экзогенный панкреастатин сокращает утилизацию глюкозы скелетными мышцами. Данный пептид активирует гликогенолиз в печени и ингибирует секрецию инсулина в адипоцитах, препятствует высвобождению амилазы из экзокринного отдела поджелудочной железы, желудочной кислоты из париетальных клеток и паратиреоидного гормона из паращитовидных клеток [143].

Другие пептиды, полученные при протеолизе ХгА, - вазостатин 1-го и 2-го типов - ингибируют вазоконстрикцию в изолированных сосудах человека и

влияют на адгезию фибробластов в гладкомышечных клетках коронарных артерий [132].

Другой фрагмент ХгА – катестатин - тормозит секрецию катехоламинов из симпатоадреналовых хромаффинных клеток за счет блокирования нейронных никотиновых холинергических рецепторов, являющихся физиологическими триггерами секреции катехоламинов. Низкий уровень катестатина коррелирует с повышенной секрецией адреналина в надпочечниках и усилением гипертензивных эффектов симпатической нервной системы [100]. В исследованиях было показано, что катестатин снижает кровяное давление, участвуя в регуляции выброса катехоламинов и стимулируя выброс гистамина. Снижение уровня катестатина определялось у пациентов с артериальной гипертензией и даже у лиц с нормальными показателями АД, но высоким наследственным риском заболевания [120].

PST, негликозилированный фрагмент ХгА, повышен у пациентов с эссенциальной гипертензией без и при наличии ожирения. Существует гипотеза, что его эффекты способствуют развитию инсулинорезистентности, которая часто сочетается с артериальной гипертензией. И наоборот, уровни катепсина CST (фрагмент ХгА, ингибитор высвобождения катехоламина) ниже у пациентов с эссенциальной гипертензией, а также у пациентов без повышения артериального давления, но с отягощенной наследственностью по гипертонической болезни [120,157].

Таким образом, ХгА и его дериваты непосредственно участвуют в регуляции сердечно-сосудистой системы и могут рассматриваться в качестве новых и перспективных маркеров кардиоваскулярных заболеваний [42,156]. В нескольких исследовательских работах был оценен потенциал ХгА в качестве биологического маркера инфаркта миокарда и хронической сердечно-сосудистой недостаточности. Отмечается положительная корреляция между повышением уровня ХгА и риском смертности после перенесенного инфаркта миокарда или острого коронарного синдрома, а также на фоне хронической сердечно-сосудистой недостаточности [46,77].

Хромогранин B

Хромогранин B (ХгB) - полипептид с молекулярной массой 76 кДа, состоящий из 657 аминокислот и N-терминального сигнального пептида, содержащего 20 аминокислотных остатков. Под действием эндопротеаз образуются биологические активные пептиды – секретолитин, хромобацион и др. [170]. В настоящее время эффекты ХгB недостаточно изучены. Однако он, как и ХгA, принимает участие в регуляции синтеза и секреции некоторых пептидных гормонов. В исследовании на мышах показано, что ХгB-ассоциированный пептид 1-657 ингибирует биосинтез и высвобождение инсулина. Бычий ХгB-ассоциированный пептид 1-41 ингибирует секрецию паратиреоидного гормона. Другой биологически активный пептид, секретолитин (CgB614-626), обладает значимой антибактериальной активностью [158].

Секретогранин II

Секретогранин II (хромогранин C, СгII) первоначально идентифицирован как сульфированный протеин в аденогипофизе коровы, в последующем соответствующие последовательности ДНК определены у человека. СгII обладает молекулярной массой 67 кДа и под действием эндопротеаз расщепляется на 3 пептида – секретоневрин, EM66 и мансерин [34]. СгII также может использоваться в качестве биомаркера кардиоваскулярных заболеваний, так как СгII и его фрагменты стимулируют миграцию и пролиферацию миоцитов сосудистой стенки и способны оказывать цитокиноподобные эффекты, стимулируя ангиогенез [147,169].

Наибольшая биологическая активность среди дериватов СгII характерна для секретоневрина, который в основном определяется в кишечнике, головном мозге и аденогипофизарных клетках. Секретоневрин стимулирует высвобождение дофамина из хвостатого и чечевицеобразного ядер полосатого тела и базальных ганглиев, ингибирует высвобождение серотонина и мелатонина из эпифизарных клеток [103]. Секретоневрин способен оказывать действие на секрецию

гликопротеиновых гормонов гипофиза, так как повышает секрецию гонадотропина [177]. Помимо этого, секретоневрин принимает непосредственное участие в регуляции сосудистого тонуса. Он стимулирует пролиферацию и миграцию гладкомышечных клеток сосудистой стенки, активирует миграцию и ингибирует пролиферацию эндотелиоцитов [79,147].

Среди внеклеточных эффектов гранинов интересным является их участие в воспалительных процессах. Предполагается, что секретоневрин, вазостатин и катестатин имеют важное значение для формирования первичного иммунного ответа. Секретоневрин способен влиять на активацию хемотаксиса и трансэндотелиальную миграцию лейкоцитов в ответ на воспалительный реагент. В то время как секретоневрин ускоряет траснспорт иммунокомпетентных клеток, вазостатин уменьшает проницаемость эндотелиальных клеток для провоспалительных цитокинов [135]. Остается неясным, как данные противоположные эффекты гранинов сочетаются и синхронизируются между собой. Вероятно, существует временной разрыв между секрецией секретоневрина из сенсорных нейронов в ответ на механическое или воспалительное повреждение и высвобождением ХгА и вазостатина из активированных лейкоцитов в месте воспаления. Вазостатин и секретоневрин оказывают противоположные эффекты на процесс ангиогенеза. В то время как вазостатин ингибирует миграцию, пролиферацию и морфогенез коллагеновых волокон, первоначально индуцированные фактором роста сосуда эндотелия, секретоневрин, наоборот, активирует пролиферацию эндотелия при одновременном подавлении апоптоза, что позволяет предположить существенную роль секретоневрина в отношении регенерации ткани [68].

1.1.4 Использование гранинов в качестве диагностических маркеров нейроэндокринных образований

ХгА часто используется для первичной диагностики НЭО и определяется как в рамках биохимических анализов, так и при иммуногистохимическом окрашивании удаленной ткани. Также измерение уровня ХгА может

использоваться для оценки эффективности проводимого лечения и в качестве прогностического маркера [4].

Скорость секреции ХгА значительно варьируется. По результатам исследований уровень ХгА колебался в пределах 25% при измерении данного показателя в течение нескольких дней. Granberg D. и соавт. показали, что уровень ХгА может зависеть от приема пищи. Спустя 30–60 минут после еды концентрация данного гликопротеина, по сравнению с исходными показателями, повышалась как в группе пациентов с синдромом множественной эндокринной неоплазии (на 20-31%), так и в контрольной группе (на 16%) [59].

Чувствительность и специфичность определения биохимических уровней ХгА при различных НЭО может составлять от 70 до 95% [103]. Измерение ХгА в плазме у детей с подозрением на нейробластому имеет чувствительность 91% и специфичность 100%. Учитывая, что уровни ХгА коррелируют со стадиями нейробластомы, этот тест может применяться как прогностический фактор при оценке эффективности лечения [73]. По данным литературы, уровень ХгА может быть повышен у пациентов с первичной гиперплазией паращитовидных желез, гиперплазией С-клеток щитовидной железы или энтерохромафинных клеток желудка. По этой причине повышение уровня ХгА не позволяет надежно отличить гиперплазию нейроэндокринной ткани от аденомы или карциномы [121,144,153].

По данным Stridsberg M. и соавт. высокие концентрации ХгА в сыворотке крови отмечались у пациентов с НЭО, локализованных в подвздошной кишке (в 200 раз выше верхней границы нормы) и в гастропанкреатическом тракте в сочетании с МЭН-1 синдромом (повышение уровня в 150 раз). Повышение уровня ХгА в 80-100 раз наблюдалась в случае гормонально-активных и гормонально-неактивных НЭО поджелудочной железы, синдроме Золлингера–Эллисона, ECL-клеточных НЭО желудка II и III типов. При В случае НЭО желудка I типа уровень ХгА повышался в меньшей степени - в 2-4 раза по сравнению с верхней границей референсного диапазона [154].

Иммуногистохимическое определение и измерение биохимических уровней

других гранинов также могут иметь важное диагностическое значение. Информация об иммунореактивности и обнаружении мРНК гранинов при различных НЭО представлена в таблице 1. Например, в случае пролактином клетки негативны в отношении ХгА, но иммуногистохимически окрашиваются на ХгВ и СгII. Для опухолей островковых клеток поджелудочной железы характерно повышение уровней ХгВ и его дериватов. Повышение плазменного уровня секретоневрина наблюдается у пациентов с нейроэндокринными образованиями желудочно-кишечного тракта и феохромоцитомами. В литературе информация об экспрессии секретогранинов III, IV,V,VI в нейроэндокринной ткани представлена недостаточно и требует дальнейшего изучения [158].

Таким образом, гранины и ассоциированные с ними биологически активные пептиды могут использоваться в диагностике и для оценки эффективности лечения у пациентов с НЭО. Разработка и внедрение новых методов определения гранинов в различных биологических жидкостях могут качественно изменить диагностику и стать важными прогностическими маркерами в лечении и динамическом наблюдении пациентов с НЭО.

Таблица 1. Тип опухоли и хромогранины (адаптирована из статьи «The chromogranin-secretogranin family») [158]

«+» - наличие иммуногистохимического окрашивания и/или обнаружение мРНК гранинов; «-» - отсутствие иммуногистохимического окрашивания на гранины и/или отсутствие мРНК гранинов; НД – нет данных, исследования не проводились.

ХгА – хромогранин А, ХгВ – хромогранин В, СгII – секретогранин II.

Тип опухоли	**ХгА**	**ХгВ**	**СгII**
Карциноид легкого	+	+	+
Карциноид тимуса	+	НД	НД

Тип опухоли	**ХгА**	**ХгВ**	**СгII**
Карциноидные опухоли желудочно-кишечного тракта	+	+	+
Гастринома	+	+	НД
Глюкагонома	+	+	+
Соматостатинома	+	НД	НД
Феохромоцитома	+	+	+
Медуллобластома	+	НД	НД
Нейробластома	+	+	+
Медуллярный рак щитовидной железы	+	+	+
Кортикотропинома	+	+	+
Соматотропинома	+	+	+
Гонадотропинома	+	+	+
Пролактинома	-	+	+
Тиротропинома	+	+	+
Неактивные аденомы гипофиза	+	+	+

1.2 Неактивные аденомы гипофиза

1.2.1 Определение

Неактивные аденомы гипофиза – гетерогенная группа, состоящая из опухолей, для которых характерно отсутствие секреторного потенциала или его слабая выраженность, недостаточная для определения в крови уровня тропных гормонов аденогипофиза и развития специфической картины гормональной гиперсекреции (гиперкортицизм, акромегалия, гигантизм, тиреотоксикоз, гиперпролактинемия).

1.2.2 Эпидемиология

Аденомы гипофиза встречаются в 15% случаев интракраниальных неоплазий и составляют до 90% от интра- и параселлярных образований [54]. Опухоли гипофиза, как правило, доброкачественные, могут обладать способностью к инвазивному росту, их экстраселлярное распространение лежит в основе компрессии окружающих структур и развития масс-эффекта. Карциномы гипофиза составляют менее 0,2% всех опухолей гипофиза [95].

В зависимости от размера аденомы разделяют на микро- (менее 1 см в диаметре) и макро- (более 1 см в диаметре), а также гигантские опухоли более 4 см в диаметре) [52,58,87]. Многие исследователи пользуются классификацией, предложенной Hardy J. и соавт., в основе которой лежат рентгенологические особенности опухоли. Согласно этой классификации, в зависимости от размера, направления роста и инвазии окружающих структур все опухоли делятся на эндоселлярные и инвазивные (эндо-экстраселлярные) [66].

Микроаденомы встречаются в среднем в 50-60% случаев, для них, как правило, не характерен дальнейший рост [95]. По данным литературы, неактивные аденомы составляют до 80% макроаденом гипофиза, при этом продолженный рост образования отмечается приблизительно в 50% [12,43,80].

По данным различных исследований, распространенность гормонально-активных аденом варьируется от 2 до 9 на 10 000, средняя частота НАГ в общей популяции составляет 10 новых случаев на 1 млн населения в год [36,49,106]. Учитывая отсутствие специфической клинической картины, сведения о частоте НАГ основываются в основном на данных аутопсий, а также результатах инструментальных исследований – компьютерной томографии/магнитно-резонансной томографии (КТ/МРТ), - выполненных по разным причинам, не связанным с основным заболеванием. По данным аутопсийных исследований, НАГ выявлялись у 1,5-31% пациентов, у которых отсутствовали какие-либо подозрения на патологические изменения в гипофизе [112].

В исследовании Hall A.W. и соавт. среди пациентов старше 18 лет, которым проведено МРТ головного мозга по различным причинам, не связанным с

патологией гипофиза, аденомы выявлялись в 10% случаев, при этом размер образования варьировался от 3 до 6 мм [64]. В другом аналогичном исследовании Chong B.W. и соавт. обнаружили фокальные гипоинтенсивные изменения в структуре аденогипофиза размерами 2-5 мм (в среднем 3,9 мм) у 20 из 52 «здоровых» добровольцев [26]. Однако Nammour G.M. и соавт. в серии из 3550 КТ-исследований, выполненных по поводу когнитивных расстройств, головных болей и поиска возможных метастазов, у семи пациентов (0,2%) выявили макроаденомы гипофиза от 1,0 до 2,5 см в диаметре; гормональная активность которых в последующем исключена по результатам лабораторных анализов [114]. Схожие результаты получены в работе Yue NC. и соавт.: макроаденомы гипофиза были обнаружены в 0,16%, суммарно обследовано 3672 пациентов без подозрения на патологию гипофиза [173]. Данные различия могут быть объяснены худшей визуализацией аденом гипофиза при КТ по сравнению с МРТ-исследованием, особенно в случае интраселлярного роста образования.

1.2.3. Морфофункциональные особенности НАГ

Морфологически НАГ представляют собой гетерогенную группу и подразделяются на две подгруппы: «немые» аденомы, демонстрирующие позитивную иммунную реакцию с АТ к тропным гормонам и схожим строением с типичными аденоцитами, но не приводящие к развитию клинических признаков гормональной гиперсекреции, и опухоли, не имеющие специфических маркеров и сходства с аденогипофизарными клетками. К первой подгруппе относятся «немые» гонадо-, кортико-, сомато-, тиро- и маммотропиномы, ко второй – ноль-клеточные опухоли, онкоцитомы и немые аденомы III типа [3,72,145]. Для каждого типа «немых» аденом характерны различные биологическая активность, секреторный потенциал, склонность к инвазивному росту и прогнозы в послеоперационном периоде. Ряд исследователей выделяет группу «клинически молчащих» аденом, характеризующихся высоко-нормальными или умеренно повышенными уровнями тропных гормонов гипофиза, не приводящими к развитию специфической симптоматики [145].

Существует несколько патогенетических теорий формирования «немых» аденом гипофиза, объясняющих отсутствие клинических и биохимических проявлений гормональной гиперсекреции: трансляционные и посттрансляционные дефекты синтеза гормонов в аденоме, изменения процессов «упаковки» в аппарате Гольджи, нарушенное высвобождение гормонов из клеток опухоли, секреция биологически неактивных молекул. Изменения процессов транскрипции играют важную роль в патогенезе «немых аденом» [145]. Исследователи выделяют следующие факторы: Tpit, тканеспецифический регулятор синтеза проопиомеланокортина (ПОМК), экспрессируется в кортико- и меланотрофах; транскрипционный фактор NeuroD1, связанный с транскрипцией проопиомеланокортина, вносит свой вклад в функциональную активность АКТГ-иммунопозитивных аденом (как активных, так и «молчащих»); DAX-1, транскрипционный фактор класса ядерных рецепторов, участвует в дифференциации гонадотрофов и активно экспрессируется в неактивных аденомах; Pit-1, отвечает за активацию генов СТГ, ПРЛ и β-ТТГ [140]. Отсутствие биологической активности неактивных аденом гипофиза объясняется не только разницей в экспрессии факторов транскрипции (экспрессия может отсутствовать), но и дальнейшими нарушениями сигнального пути гена.

Согласно ультраструктурной теории, для гормонально-неактивных аденом гипофиза характерны меньший размер секреторных цитоплазматических гранул (в среднем - 94 нм, по сравнению с активными опухолями – 250-400 нм), специфическое строение, заключающееся в скоплении мелких дисперсных частиц (флокулянтов), окруженных двойной мембраной. Подобное строение секреторных гранул наблюдается приблизительно в 90% клеток «немых» аденом и практически отсутствует в гормонально активных опухолях [71]. Изменения в функционировании аппарата Гольджи также могут приводить к синтезу «дефектных» гормонов. Так, в исследовании Kontogeorgos G. и соавт. «немых» гонадотрофных аденом гипофиза авторами показана патологическая везикулярная дилатация аппарата Гольджи. Нарушалось связывание терминальных моносахаридов с молекулами ФСГ и ЛГ, что приводило к изменению периода

полураспада и рецептор-связывающей способности гликопротеиновых гормонов [85]. Отсутствие клинических признаков акромегалии в «молчащих» соматотропиномах исследователи связывают как со способностью клеток синтезировать различные изоформы гормона роста с разной биологической активностью, так и с нарушениями гормонального высвобождения из клеточной мембраны [86]. У пациентов с болезнью Иценко-Кушинга отмечается положительная корреляция плазменных уровней АКТГ со степенью иммунопозитивного окрашивания на АКТГ в ткани. Подобной взаимосвязи в случае «немых» кортикотропином не наблюдается, что может быть связано также с синтезом биологически неактивных молекул АКТГ, а также с нарушениями в процессе и обработке его предшественника - ПОМК [123].

Гонадотропиномы относятся к наиболее часто встречающимся неактивным аденомам и составляют до 10% опухолей гипофиза. Встречаемость гонадотропином среди «немых» опухолей варьируется от 43 до 64%, к ним относят гормонально-неактивные аденомы гипофиза с иммунопозитивной реакцией на ЛГ, ФСГ и альфа-субъединицу гликопротеиновых гормонов [141,171]. Для гонадотропином характерна типичная манифестация заболевания при развитии масс-эффекта опухоли. В крупном исследовании данной группы образований, проведенном Young W.F. и соавт., продемонстрировано, что заболевание превалирует у мужчин. Наиболее характерными его клиническими проявлениями являлись зрительные нарушения (68%), умеренная гиперпролактинемия (33%), гипопитуитаризм (22%) и головные боли (8%). При динамическом наблюдении в течение 5 лет после операции рецидив или продолженный рост отмечались в 42% [172].

«Немые» кортикотропиномы составляют около 20% «немых» аденом гипофиза, они иммунопозитивно окрашиваются на АКТГ, однако не сопровождаются биохимическими и клиническими признаками гиперкортицизма [142]. В некоторых случаях возможно умеренное повышение уровня АКТГ на фоне нормальных уровней кортизола. Для данного типа опухолей, как и для других неактивных аденом, характерна манифестация на стадии макроаденомы

(развитие гипопитуитаризма, зрительных нарушений, умеренное повышение уровня пролактина, головные боли), что становится показанием к проведению хирургического вмешательства [146]. Для «немых» кортикотропином характерен инвазивный рост образования с прорастанием кавернозных синусов, что приводит к большей частоте рецидивов в более короткие сроки после операции по отношению к другим неактивным аденомам (63% против 38%) [33]. Однако нет существенной разницы в экспрессии p53 и повышении индекса пролиферации ki-67 по сравнению с другими типами неактивных аденом [127]. Данный тип опухолей отличается также более агрессивным течением заболевания в послеоперационном периоде, что связано с развитием гипопитуитаризма (и/или присоединением новых проявлений недостаточности тропных функций) более чем в половине случаев [127,166]. Описаны клинические случаи с трансформацией кортикотропином из «немых» в активные формы с развитием манифестной болезни Иценко-Кушинга [14,105].

В группе неактивных аденом гипофиза «немые» соматотропиномы встречаются, в среднем, в 9-10% случаев [165]. Несмотря на положительное иммунное окрашивание на СТГ не наблюдается клинической картины акромегалии. Исследователи выделяют 2 подтипа: полностью «немые» соматотропиномы с иммунопозитивной реакцией на СТГ, но без изменения уровней гормона роста и ИРФ -1, и клинически «немые» соматотропиномы, при которых может выявляться умеренное повышение уровня ИРФ-1 при сохранении в референсном интервале или незначительном повышении уровня СТГ с отсутствием подавления в ходе глюкозотолерантного теста [111,161]. «Немые» соматотропиномы чаще диагностируются у лиц молодого возраста и характеризуются большей частотой рецидивов в послеоперационном периоде. В 40% случаев может наблюдаться сочетанная иммуноэкспрессия в отношении пролактина [165].

«Немые» пролактиномы (иммунопозитивное окрашивание на ПРЛ) и тиреотропиномы (иммунопозитивное окрашивание на ТТГ) встречаются крайне редко, частота составляет 0,5% и 0,2-2% соответственно, поэтому в литературе не

предоставлено достаточного количества данных по этим типам опухолей. Как правило, отмечается перекрестное иммунореактивное окрашивание с другими тропными гормонами гипофиза. Клиническая манифестация заболевания характерна для неактивных аденом гипофиза и связана с компрессией опухолью окружающих структур [36,70].

1.2.4 Клиническая картина

Неактивные аденомы гипофиза, в отличие от гормонально активных, редко диагностируются на стадии эндоселлярной опухоли и выявляются как случайная находка при рутинном клиническом обследовании при выполнении различных визуализирующих методов исследования или на аутопсии. Это объясняется стертостью клинической картины в этот период заболевания. Большинство пациентов с НАГ обращается за медицинской помощью в связи с развитием симптомов, обусловленных масс-эффектами опухоли в хиазмально-селлярной области. Однако с момента внедрения в широкую практику визуализирующих методик с высокой разрешающей способностью (КТ/МРТ) возросло количество выявленных микроаденом, которые в случае исключения гормональной гиперсекреции принято расценивать как инциденталомы гипофиза (случайно выявленные образования в области турецкого седла) [87].

НАГ встречаются в различных возрастных группах от 16 до 86 лет [18], средний возраст на момент постановки диагноза составляет от 50 до 55 лет, чаще встречаются у мужчин [23,99,119].

Одним из наиболее ранних и частых симптомов НАГ, обусловленных ростом опухолевой ткани, является головная боль различной интенсивности, хотя причина ее возникновения до конца не изучена. Одними из возможных причин считаются увеличение объема образования в относительно жесткой костной структуре турецкого седла и натяжение твердой мозговой оболочки (диафрагмы седла), а также повышение интраселлярного давления [96]. Резкое повышение давления в полости турецкого седла может стать причиной кровоизлияния в опухоль – апоплексии [8]. Апоплексия гипофиза наблюдается у 3,7-9,8%

пациентов, клинически она проявляется резкими головными болями, снижением остроты зрения вплоть до амавроза, гипопитуитаризмом, параличом глазодвигательных нервов и другой неврологической симптоматикой [23,99,199].

Динамика и направление роста опухоли обуславливают развитие дополнительных симптомов. Развитие зрительных нарушений, проявляющихся снижением остроты и ограничением полей зрения (чаще по типу битемпоральной гемианопсии), обусловлено супраселлярным ростом образования и компрессией хиазмы зрительных нервов. Длительное сдавление зрительного перекреста приводит к атрофии диска зрительных нервов, что способствует необратимым нарушениям зрения. Зрительные нарушения встречаются у 60-80% пациентов с НАГ [50,168].

Тщательная нейроофтальмологическая оценка считается обязательной на этапе ранней диагностики с целью своевременной хирургической декомпрессии хиазмы и предупреждения тяжелых нарушений зрительной функции.

Параселлярный рост опухоли и инвазия кавернозных синусов не всегда сопровождаются появлением клинической симптоматики, однако в 14% случаев лежат в основе повреждения черепно-мозговых нервов. Наиболее часто страдают III, VI и IV пары, что сопровождается развитием офтальмоплегии, птоза и диплопии [82].

Интраселлярный рост обычно протекает бессимптомно, но в редких случаях может вызывать ринорею [21].

Компрессия или разрушение неизмененных аденогипофизарных клеток, а также ножки гипофиза, сопровождающиеся нарушением доставки гипоталамических рилизинг-гормонов, считаются основными патогенетическими факторами развития вторичного гипопитуитаризма. Астения, снижение либидо, импотенция и нарушения менструального цикла наблюдаются у 50% больных. Согласно проводимым исследованиям, наиболее часто встречаются гипогонадизм (77%), гипокортицизм (28%) и гипотиреоз (22%). Сдавление гипофизарной ножки (эффект пересеченной ножки) также лежит в основе появления вторичной гиперпролактинемии вследствие прекращения адекватного транспорта дофамина

по системе портальных вен. Вторичная гиперпролактинемия выявляется, в среднем, в 35,9% случаев [23,50,99,199].

1.2.5 Основные принципы диагностики НАГ

Использование визуализирующих методов исследования считается оправданным у пациентов с симптомами, указывающими на наличие объемного образования в полости «турецкого» седла. Рентгенография черепа в боковой и фронтальной проекциях может рассматриваться лишь как первый этап диагностики, так как позволяет увидеть изменения только на стадии макроаденомы. КТ используется для оценки состояния хиазмально-селлярной области, однако аденомы гипофиза нечетко визуализируются на КТ-изображениях и выглядят как гипоинтенсивные образования, а интраселлярные образования могут выявляться только при введении контрастного препарата. Скорость и интенсивность контрастирования могут различаться. КТ больше подходит для оценки состояния костных структур и кальцификации, что особенно важно в рамках дифференциальной диагностики с другими образованиями: краниофарингиомами, менингиомами, эпидермоидными кистами, метастазами и т.д. Кроме того, КТ проводится в тех случаях, когда имеются противопоказания для выполнения МРТ, например, при наличии электрокардиостимулятора и металлических имплантатов [24].

МРТ с контрастным усилением считается методом выбора, поскольку позволяет получить многоплоскостные высококонтрастные изображения гипофиза и окружающих турецкое седло структур, оценить степень повреждения хиазмы зрительных нервов, характер распространения опухолевой ткани, в том числе, инвазию кавернозных синусов как одного из маркеров более агрессивного роста аденомы [113]. Микроаденомы обычно визуализируются как изо- или гипоинтенсивные образования по отношению к нормальной ткани гипофиза на Т1-взвешенных томограммах, а также могут быть изо- или гиперинтенсивными на Т2-взвешенных томограммах. Учитывая сложность визуализации микроаденом ввиду их размера и возможной неоднородности аденогипофиза, необходимо

проведение динамической МРТ с контрастом. Аденогипофизарные клетки практически сразу захватывают контраст после его введения, в то время как микроаденома накапливает его медленнее и менее интенсивно, что проявляется на снимках как гипоинтенсивная структура [131].

Макроаденомы по сравнению с микроаденомами визуализируются лучше, в основном они выходят за пределы турецкого седла, что приводит к ремоделированию кости. При распространении опухоли в хиазмальную цистерну, макроаденомы могут приобретать форму песочных часов или «талию», что связано с компрессией диафрагмы турецкого седла. Такой рост наиболее характерен для гормонально-неактивных аденом. Инвазия кавернозных синусов наблюдается в 40% случаев [151]. Несмотря на то, что при параселлярном росте аденоматозная ткань часто охватывает просвет сонных артерий, это редко приводит к их сужению [148]. Макроаденомы, как правило, являются изоинтенсивными на Т1- и Т2- взвешенных изображениях и медленно поглощают контраст после его введения [151].

Исследование остроты и полей зрения, осмотр глазного дна для оценки состояния диска зрительных нервов показаны всем пациентам с НАГ, располагающимися вблизи зрительных нервов или компремирующих их, даже при отсутствии клинической симптоматики.

Оценка гормонального профиля необходима для подтверждения диагноза, исключения признаков гормональной гиперсекреции в случае клинически «немых» аденом и гипопитуитаризма [112].

Учитывая распространенность «немых» кортико- и соматотропином среди НАГ (20 и 10% соответственно) [142,165], проведение скрининга с исключением гормональной активности образования считается оправданным у всех пациентов, несмотря на отсутствие клинических симптомов. Согласно последним исследованиям, субклинический синдром Кушинга при инциденталомах надпочечников связан с увеличением риска развития сахарного диабета, артериальной гипертензии, ожирения, остеопороза и сердечно-сосудистых заболеваний [10]. Изучение подобной корреляции при «немых»

кортикотропиномах требует проведения дальнейших исследований. Наиболее оптимальными методами для исключения гиперкортицизма считаются определение кортизола в суточной моче и ночной подавляющий тест с 1 мг дексаметазона. Тем не менее, согласно последним работам, чувствительность и специфичность определения кортизола в вечерней слюне достигают 93% [20]. Определение уровня ИРФ-1 считается достаточным для исключения акромегалии, однако при невозможности выполнения данного гормонального анализа требуется оценка подавления СТГ в ходе глюкозотолерантного теста. Базальный уровень СТГ является неинформативным вследствие низкой чувствительности и специфичности [47].

Особое внимание уделяется определению уровня пролактина в сыворотке крови. Повышение данного гормона предполагает проведение дифференциальной диагностики между гиперпролактинемией вследствие продукции пролактина опухолью и гиперпролактинемией при компрессии гипофизарной ножки (вторичной гиперпролактинемией), что особенно часто наблюдается при супраселлярном росте образования [1]. В исследование Karavitaki N. и соавт. включено 226 пациентов с неактивными макроаденомами с супраселлярным ростом. Диагноз НАГ подтвержден при гистологическом анализе в послеоперационном периоде. Гиперпролактинемия определялась в 38,5% случаев, но в 98,7% уровень пролактина не превышал 2000 мЕд/л [81]. Таким образом, сделано заключение о том, что показатели выше этого значения могут быть ассоциированы с пролактиномами. Пациентам с макроаденомами (более 3 см в диаметре) и умеренной гиперпролактинемией эксперты рекомендуют повторное измерение пролактина в разведенной сыворотке для исключения «hook»-эффекта [10].

Несмотря на то что большинство НАГ являются немыми гонадотропиномами, они редко сопровождаются повышением базальных уровней гонадотропинов и альфа-субъединицы в сыворотке крови и соответствующими клиническими симптомами. В некоторых исследованиях неактивных аденом проводилась стимуляция тиреотропин-рилизинг-гормоном (ТРГ), что приводило к

существенному повышению β-ЛГ, β-ФСГ и альфа-субъединицы у 30-60% пациентов [37,152]. В настоящее время измерение субъединиц гонадотропинов не используется в широкой практике и проводится лишь в научных лабораториях. Тем не менее, результаты другого исследования не подтвердили специфичность ТРГ-индуцированного повышения уровней гонадотропинов и их субъединиц среди НАГ [118].

В качестве скрининга для исключения гипопитуитаризма эксперты рекомендуют исследование уровней свободного Т4, ТТГ, ЛГ, ФСГ, ИФР-1 и тестостерона у мужчин, кортизола в суточной моче. Риск развития гипофизарной недостаточности коррелирует с объемом образования [48,61,112,134].

1.2.6 Гранины в диагностике НАГ

Биохимическое определение уровней ХгА и ХгВ используется, в основном, для диагностики, лечения и мониторинга различных нейроэндокринных опухолей (гастропанкреатических, бронхопульмональных, медуллярного рака щитовидной железы, опухолей из хромафинной ткани) [4]. Несмотря на то что значимое повышение уровней хромогранинов отмечается при опухолях с выраженной секреторной активностью, оно также определяется и в случае неактивных (несекретирующих) нейроэндокринных образований. Таким образом, определение уровней гранинов может использоваться в качестве неспецифического маркера опухолей нейроэндокринного происхождения и их секреторного потенциала, что особенно важно для ранней диагностики «немых» («молчащих») опухолей [158].

В литературе представлены исследования, посвященные оценке экспрессии, субклеточного распределения и молекулярных форм хромогранинов в ткани неактивных аденом, а также корреляции между уровнями гранинов в крови и результатами иммуногистохимического исследования. Положительная иммуноэкспрессия хромогранина А в ткани наблюдалась в 70,7% случаев НАГ, при этом в случае гонадотропином и ноль-клеточных аденом - в 100%. Результаты иммуногистохимического исследования сопоставимы с биохимическими показателями, повышение уровня ХгА в плазме крови наблюдалось у 50% пациентов, в большей степени - в случае гонадотропином и

ноль-клеточных аденом [126]. В работе Nobels F. и соавт. выявлено значительное повышение концентрации ХгА после стимуляции ТРГ у пациентов с НАГ. Подобного эффекта в контрольной группе достигнуто не было [118]. В исследовании Heaney A.P. и соавт. с помощью иммунофлуоресцентного метода продемонстрирована высокая экспрессия хромогранинов в первичных культурах НАГ, положительная реакция наблюдалась в 93-100% случаев [67]. Повышение уровня ХгА может наблюдаться при различных состояниях, таких как заболевания печени, воспалительные процессы в кишечнике, почечная недостаточность, стресс, прием ингибиторов протонной помпы [63].

В экспериментальных работах Zhao E. и соавт. на гипофизах золотых рыбок продемонстрировано влияние секретогранина II и секретоневрина на синтез лютеинизирующего гормона [178]. Учитывая, что в 60-78% случаев НАГ имеют позитивное окрашивание в отношении ЛГ, ФСГ и альфа-субъединицы, определение уровня секретогранина II и секретоневрина может повысить значимость определения гранинов в качестве биологических маркеров в отношении «немых» гонадотрофных аденом.

1.2.7 Лечение

Тактика ведения пациентов с НАГ может заключаться как в динамическом наблюдении, так и в проведении хирургического вмешательства. Согласно проводимым исследованиям для микроаденом не характерен дальнейший рост, и риск отрицательной динамики размеров составляет 3,2-12,5% [12,48], в то время как в случае макроаденом увеличение объема опухоли может достигать 50% [12,39,80]. Таким образом, консервативное лечение считается оправданным при микроаденомах, но сомнительным в случае макроаденом [39]. При образованиях более 1 см в диаметре ожидается не только отрицательная динамика размеров, но и больший риск развития клинических симптомов: гипопитуитаризма различной степени выраженности, нарушения зрения и/или дефектов полей зрения, неврологической симптоматики, апоплексии и т.д. Проведение нейрохирургического вмешательства на стадии минимальных изменений может

повысить радикальность лечения и предупредить рецидивы/продолженный рост опухоли. В настоящее время в литературе не представлено четких данных о факторах, позволяющих прогнозировать динамику роста и степень инвазии, однако в исследовании Arita K. и соавт. продемонстрировано, что риск увеличения объема опухолевой ткани и, как следствие, развития ассоциированных с ним симптомов значимо повышен для образований более 15 мм в диаметре [12].

Трансназальная аденомэктомия является методом выбора в лечении НАГ, тем не менее, транскраниальное вмешательство проводится в тех случаях, когда технически невозможно выполнить транссфеноидальный доступ, опухоль имеет гигантские размеры и распространяется далеко за пределы турецкого седла [119]. Основными показаниями к проведению хирургического вмешательства являются зрительные нарушения с дефектом полей зрения, неврологические симптомы, в том числе, повреждение черепно-мозговых нервов, нарушение ликвороотока, апоплексия гипофиза, когда опухоли достигают размеров макроаденом и распространяются экстраселлярно [3]. Инвазия кавернозных синусов и большой диаметр являются прогностически неблагоприятными факторами в отношении радикальной резекции опухоли, в то время как отсутствие резидуальной ткани на МР-томограммах в послеоперационном периоде считается определяющим в достижении долгосрочной ремиссии [23,99,119]. По данным различных исследований, процент «тотального» удаления НАГ варьируется в пределах 27-83%, что объясняется совершенствованием техники интраоперационной визуализации [62].

Серьезные послеоперационные осложнения встречаются редко и включают в себя ухудшение зрительной функции и нарушение полей зрения (4-11%), ликворею (1,5-4,2%), повреждение сонных артерий (0,4-1,4%), менингит (0,5-1,9%), офтальмоплегию (0,4-1,9%) и кровоизлияния в ложе опухолевой ткани (0,8-2,8%). Транзиторный несахарный диабет встречается не более чем у 15% пациентов, стойкие нарушения отмечаются значительно реже, в 0,9-5% случаев [31,115].

Риск рецидива НАГ после первичного хирургического лечения наблюдается, по данным различных авторов, в среднем в 10-20% случаев [40,62,115]. Согласно ретроспективным исследованиям, продолженный рост опухоли за период наблюдения 5-10 лет может составлять до 50%. Риск рецидива зависит от характера распространения опухолевой ткани и является наиболее высоким в случае парасселярного роста и инвазии в кавернозные синусы [125,163].

Послеоперационное наблюдение включает в себя обязательную оценку тропных функций гипофиза, нейроофтальмологический осмотр и применение визуализирующих методов диагностики (предпочтительно МРТ). Радикальность проведенного хирургического вмешательства по результатам МРТ рекомендуется оценивать не ранее чем через 3 месяца. В более короткие сроки после операции визуализация полости турецкого седла затруднена вследствие послеоперационных изменений [89].

В настоящее время экспертами не достигнут консенсус по поводу целесообразности проведения лучевой терапии с целью снижения риска рецидива заболевания, поскольку несмотря на эффективность в предотвращении продолженного роста, сохраняется высокий риск отсроченных осложнений [108]. В некоторых центрах использовалась традиционная лучевая терапия в качестве превентивной меры после проведения трансназальной аденомэктомии, при этом отсутствие рецидива или продолженного роста опухолевой ткани при сроке наблюдения 10 лет достигнуто более чем в 90% случаев [57,125]. Однако отмечалось большое количество побочных эффектов, в том числе ухудшение зрения, когнитивные расстройства, цереброваскулярные нарушения, развитие других опухолей мозга, гипопитуитаризм (более чем у 50% пациентов), что ограничивает широкое использование радиотерапии у пациентов с НАГ в послеоперационном периоде [45,109,160].

В исследовании, посвященном оценке риска рецидива в случае интра- и параселлярного расположения остаточной ткани, пациенты были разделены на две группы. В первой проводился только динамический контроль (21 пациент), во второй – лучевая терапия (27 пациентов). Период наблюдения составил 10 лет. В

группе лучевой терапии не наблюдалось увеличения опухоли, в группе динамического контроля выявлялся один случай продолженного роста образования [92]. Таким образом, необходима стратификация риска для выявления пациентов с высокой вероятностью рецидива (большой объем остаточной ткани, инвазия кавернозных синусов) и решения вопроса об активной тактике ведения, в то время как пациентам из группы низкого риска может быть показан динамический контроль.

Перспективным направлением в лечении рецидива является использование стереотаксической радиохирургии - вследствие сфокусированного излучения на опухолевую ткань и меньшего количества побочных эффектов по сравнению с традиционной лучевой терапией. В мультицентровом исследовании, посвященном изучению эффективности радиохирургии на установке «Гамма-нож» у пациентов с НАГ, перенесших нейрохирургическое вмешательство (в группу включено 512 человек), отсутствие рецидива при сроке наблюдения в течение 3 лет наблюдалось в 98%, в течение 10 лет - в 85% случаев. Наиболее частым осложнением радиохирургии было развитие гипопитуитаризма, диагностированное в 21% случаев, зрительные и неврологические нарушения отмечались менее чем в 10% [149]. В другом исследовании показана эффективность применения радиотерапии на установке «Кибер-нож», контроль за рецидивом заболевания достигнут в 92,3%. Ни у одного из 17 пациентов не отмечалось развития гипопитуитаризма при сроке наблюдения в течение 3 лет. Однако ограниченный период наблюдения и небольшая выборка пациентов в исследованиях требуют дальнейшего изучения этой проблемы [25].

Показатель эффективности медикаментозной терапии - уменьшение размеров опухоли более чем на 25-30% [3]. Несмотря на наличие патогенетической основы для применения лекарственных препаратов – присутствие активных рецепторов в ткани аденом, - медикаментозная терапия не нашла широкого применения [28].

Большинство неактивных аденом гипофиза имеют дофаминовые рецепторы, особенно 2-го типа (DR2), что подтверждается различными исследованиями с применением радиолигандного анализа [16], гибридизации *in situ* [136] и

полимеразной цепной реакции [129]. В основном, агонисты дофамина назначаются пациентам с НАГ для коррекции вторичной гиперпролактинемии [1]. В отличие от пролактином, указанные препараты не предназначены для уменьшения размеров неактивных аденом, которые редко подвергаются обратному развитию, что, вероятно, обусловлено относительно низкой плотностью дофаминовых рецепторов в опухолевой ткани [16]. В ряде работ проводилась оценка эффективности агонистов дофамина в отношении стабилизации размеров образования у пациентов с НАГ. Уменьшение размеров образования наблюдалось на фоне приема агонистов дофамина – каберголина в дозе 1-3 мг в неделю или бромокриптина 5-10 мг в сутки в течение 12 месяцев определялось в 0-21% случаев [28]. Противоречивые результаты могут быть обусловлены применением различных препаратов и доз агонистов дофамина, а также длительностью их приема.

Рецепторы соматостатина присутствуют во многих неактивных аденомах гипофиза (преимущественно 2-го и 3-го типов: SSTR2 и SSTR3) [60,155]. Нативный соматостатин *in vitro* ингибирует секрецию ХгА и α-субъединицу гликопротеиновых гормонов в ткани НАГ, и данный эффект коррелирует с положительной экспрессией SSTR2 и SSTR3 мРНК [128]. В работах Florio T. и соавт., а также Zatelli M.C. и соавт. продемонстрировано, что аналоги соматостатина, активирующие SSTR2 и SSTR3, уменьшают пролиферацию аденоматозных клеток *in vitro* [53,175]. Пасиреотид, обладающий высокой аффиностью к 4-м типам рецепторов соматостатина (SST1, SST2, SST3 и SST5), снижает жизнеспособность клеток в ткани НАГ путем ингибирования сосудистого фактора роста эндотелия (VEGF) [174]. По результатам различных исследований, использование аналогов соматостатина в течение года позволило достичь уменьшения размеров опухоли в 5-25% и стабилизации размеров в 83% случаев, при этом продолженный рост аденомы наблюдался в 12% случаев [107,150].

Теоретической основой для комбинированной терапии агонистами дофамина и аналогами соматостатина послужили результаты исследования Rocheville M. и

соавт. о гетеродимеризации D2R и SSTR5 в ткани аденом [138]. При использовании терапии октреотидом и каберголином у 60% пациентов наблюдалось уменьшение размеров опухоли на 10% [9]. В другом исследовании, в которое включено 10 пациентов, после нейрохирургического вмешательства без положительного эффекта назначались пролонгированные формы октреотида и каберголин в течение 6 месяцев. При этом наблюдалось значимое уменьшение размеров образования (более чем на 30%) и, как следствие, улучшение зрительной функции [29].

Темозоломид - новый препарат для лечения аденом гипофиза. Он обладает цитотоксическим действием и в основном используется при терапии глиом головного мозга и метастатических меланом. В системном кровотоке при физиологических значениях pH темозоламид превращается в цитотоксичный монометилтриазеноимидазолкарбоксамид (МТИК).

Цитотоксическое действие МТИК обусловлено алкилированием гуанина в положении O6 и N7 в структуре ДНК, что приводит к подавлению клеточного цикла в опухолевой ткани [56]. Кроме того, темозоломид способен подавлять ангиогенез, однако патогенетическая основа данного эффекта еще не изучена [90]. Блокирует действие темозоломида фермент O6-метилгуанин-ДНК метилтрансфераза (MGMT), восстанавливающая структуру ДНК [566 88,116]. Анализ экспрессии MGMT в аденоме является прогностическим критерием для оценки эффективности препарата (высокая экспрессия MGMT предполагает отсутствие ответа на темозоломид). Kovacs K. и соавт. исследовали иммуногистохимическую экспрессию MGMT у 2-х пациентов с агрессивной пролактиномой, положительным ответом на темозоломид и с молчащей кортикотропиномой, не чувствительной к действию препарата. Более высокая экспрессия MGMT отмечалась во втором случае [88]. Если учесть небольшой опыт применения темозоломида у пациентов с НАГ, то становится понятным, что эффективность и целесообразность использования данного препарата требуют дальнейшего изучения на больших группах.

Таким образом, неактивные аденомы гипофиза являются широко распространенным заболеванием. В основном они диагностируются на поздних стадиях при развитии выраженных зрительных и неврологических изменений, так как не сопровождаются признаками гормональной гиперсекреции. Окончательный диагноз может быть выставлен по результатам гистологического и иммуногистохимического исследований с оценкой иммунопозитивности к тропным гормонам гипофиза. Каждый тип «немых» аденом гипофиза характеризуется своими особенностями течения заболевания и факторами риска в послеоперационном периоде, поэтому не вызывает сомнения необходимость иммуногистохимического исследования послеоперационного материала.

В настоящее время отсутствуют надежные биохимические маркеры и предикторы «немых» аденом гипофиза. С учетом того, что гранины принимают участие в синтезе и секреции пептидных гормонов и ассоциированных с ними биологически активных веществ, а также их высокой экспрессии в нейроэндокринной ткани, они могут быть использованы в качестве маркеров «секреторного потенциала» гормонально-неактивных аденом гипофиза и сопутствующих метаболических нарушений. Разработка и внедрение новых методов определения гранинов в различных биологических жидкостях в сочетании с их определением в тканях аденом гипофиза могут качественно изменить диагностику заболевания, использоваться при выборе оптимальной тактики лечения и динамического наблюдения пациентов с неактивными аденомами гипофиза.

Глава II. Материалы и методы исследования

Исследование пациентов проведено в период с 2012 по 2015 гг. на базе отделения нейроэндокринологии и остеопатий ФГБУ «Эндокринологический научный центр» Минздрава России, г. Москва (директор – академик И.И. Дедов), ФГБНУ НИИ Нейрохирургии им. акад. Н.Н. Бурденко, г. Москва (директор – академик А.А. Потапов).

После подписания информированного согласия в исследование включено 50 пациентов с гормонально-неактивными макроаденомами гипофиза (более 1 см в диаметре), у которых выявлены показания к проведению хирургического вмешательства. Критерием исключения являлось наличие гормональной активности аденомы гипофиза. Оперативное лечение проводилось в объеме транссфеноидальной аденомэктомии.

Среди пациентов с верифицированным диагнозом НАГ соотношение женщин и мужчин составило 1,3/1. Средний возраст пациентов до проведения оперативного лечения - 52,5 года ±12 лет (от 22 до 77). Медиана времени от начала заболевания (появления первых симптомов) до постановки диагноза составила 0,83 ± 2,5 года. Основные характеристики обследованных пациентов представлены в таб. 2.

Таблица 2. Общая характеристика обследованных пациентов с НАГ

Показатели	**Значения**
Мужчины/женщины, (%)	21/29(42/58)
Возраст на момент операции, (лет)	
Медиана	52,5
Минимум	22
Максимум	77

Показатели	**Значения**
Время от развития первых симптомов до постановки диагноза	
Медиана (года)	0,83
Минимум (мес.)	0,58
Максимум (мес.)	122,8
Зрительные нарушения	38 (76%)
Гипопитуитаризм	41 (82%)
Вторичный гипотиреоз	33 (66%)
Вторичный гипокортицизм	14 (28%)
Вторичный гипогонадизм	24 (48%)
Вторичная гиперпролактинемия	23 (46%)
Размер опухоли (диаметр, см)	
Макроаденомы (до 4 см в диаметре)	34 (68%)
Гигантские аденомы (более 4 см в диаметре)	16 (32%)
Характер роста опухоли (по результатам МРТ)	
эндоэкстраселлярный	50 (100%)
- супраселлярный	50 (100%)
- латероселлярный	20 (40%)
- инфраселлярный	13 (26%)
- ретроселлярный	6 (12%)

В качестве группы контроля в исследование включено 24 здоровых добровольца, без признаков аденомы гипофиза по результатам МРТ, сопоставимых по полу и возрасту с основной группой.

Методы исследования

Впервые обратившимся пациентам постановка диагноза НАГ проведено на основании клинического и гормонального обследований, КТ/МРТ визуализации, осмотра окулиста, ИГХ удаленных образцов опухоли.

В рамках клинического обследования и при анализе историй болезни изучены демографические сведения о пациентах (пол, возраст), данные анамнеза (продолжительность заболевания, предшествующее лечение), информация о клинических проявлениях НАГ, результаты гормональных анализов, включающих определение уровней ТТГ, св.Т4, кортизола, АКТГ, СТГ, ИРФ-1, пролактина, ЛГ, ФСГ, эстрадиола у женщин и тестостерона у мужчин, проведение ночного подавляющего теста с 1 мг дексаметазона (МДП). Стимуляционные тесты для оценки недостаточности гормона роста не использовались. Гормональное исследование крови проводилось методом ИХЛА (иммунохемилюминисцентный анализ): определение уровня пролактина - на автоматизированной системе Vitros 3600 (Johnson & Johnson, США), СТГ и ИРФ-1 – на автоматизированной системе Liason (DiaSorin, Италия), определение уровня кортизола, АКТГ - на автоматизированной системе Cobas 6000 (Roche, Швейцария), ЛГ, ФСГ - на автоматизированной системе Vitros 3600 (Johnson & Johnson, США). Проведение данных исследований осуществлено в лаборатории клинической биохимии ФГБУ ЭНЦ Минздрава России (заведующий лабораторией – А.В.Ильин) и в лаборатории ФГБНУ НИИ Нейрохирургии им. акад. Н.Н. Бурденко (заведующий лабораторией – к.м.н. А.В. Мошкин).

Оценка зрительной функции проводилась до и после оперативного вмешательства. Определялись острота зрения, внутриглазное давление, проводился осмотр глазного дна и изучалось состояние диска зрительного нерва. Наличие или отсутствие ограничения полей зрения диагностировалось на основании результатов компьютерной периметрии.

Транссфеноидальная аденомэктомия пациентам с НАГ проводилась в ФГБУ ЭНЦ Минздрава России (заведующий отделением – проф., д.м.н. А.Ю. Григорьев) или в ФГБНУ НИИ Нейрохирургии им. акад. Н.Н. Бурденко (заведующий отделением – д.м.н. П.Л.Калинин).

С целью оценки размера, характера распространения и структуры ткани аденомы гипофиза проанализированы МР-томограммы, выполненные в отделении лучевой диагностики ФГБУ ЭНЦ Минздрава России (заведующий отделением – проф., д.м.н. А.В. Воронцов) и в отделении радиологии и радиохирургии ФГБНУ НИИ Нейрохиругии им. акад. Н.Н. Бурденко (заведующий отделением – проф.д.м.н. профессор И.Н. Пронин). Объем опухоли (V) рассчитан по формуле V=0,5*длина (мм)*ширина (мм)*высота (мм). На основании данных МРТ о распространении аденомы все опухоли разделены на супра-, пара-, ретро-, инфра- и антеселлярные.

Инвазивные аденомы гипофиза – объемные образования, характеризующиеся инфильтративным ростом и проникновением в окружающие структуры через твердую мозговую оболочку, кости черепа и кавернозные синусы. Инвазивные аденомы отличаются более агрессивным течением – более быстрым ростом и развитием масс-эффектов опухоли по сравнению с неинвазивными, однако в отличие от карцином не приводят к формированию местных или отдаленных метастазов. Признаки инвазивного роста определяются при МРТ-исследовании, интраоперационно, но достоверные сведения могут быть получены только на основании секционных наблюдений. С 1970 года в литературе используется классификация аденом гипофиза по Hardy J., основанная на рентгенологических данных согласно которой, все опухоли гипофиза подразделяются на эндоселлярные (неинвазивные) и эндо-экстраселлярные (инвазивные). Классификация аденом гипофиза по Hardy J. представлена в таблице 3.

По результатам МРТ и с использованием классификации Hardy J. все опухоли в настоящем исследовании разделены в две группы: инвазивные и неинвазивные. В нашем исследовании неинвазивным опухолям соответствовали Grade I и Grade II A, инвазивным – Grade III-IV (A-E).

Таблица 3. Классификация аденом гипофиза по Hardy J.

Неинвазивные аденомы Grade I – микроаденома. Grade II - макроаденома при увеличенных размерах седла и отсутствии изменений дна турецкого седла.	Подразделение по группам при супраселлярном росте аденомы: A - распространение в хиазмальную цистерну; B - облитерирование кармана III желудочка; C - грубое смещение III желудочка.
Инвазивные аденомы Grade III - макроаденомы с эрозией дна седла. Grade IV - макроаденомы с деструкцией дна турецкого седла. Grade V – с распространением по ликворной системе или гематогенно.	Подразделение по группам при параселлярном росте аденомы: D -Интракраниальное (интрадуральное); E - латеральное распространение в кавернозный синус.

Методы морфологического исследования

Для проведения морфологического исследования были взяты фрагменты ткани опухоли (n=50), полученные в ходе нейрохирургического вмешательства.

Морфологическое исследование проведено на базе патоморфологических отделений ФГБУ ЭНЦ Минздрава России (заведующий отделением – проф., д.м.н. А.Ю. Абросимов) и ФГБНУ НИИ Нейрохирургии им. ак. Н.Н. Бурденко (заведующая отделением – к.м.н. Л.В. Шишкина)

Фрагменты ткани фиксировались в 10% забуференном нейтральном формалине в термостате при температуре 56 градусов по Цельсию в течение четырех часов, после чего материал промывали в проточной воде в течение 5 минут. После автоматизированной гистологической проводки (Leica TP1020) образцы заливались в парафин, готовились срезы толщиной 3-5 мкм, окрашивались гематоксилин/эозином.

Для подтверждения диагноза окрашенные гематоксилином и эозином гистологические препараты исследованы (пересмотрены) при помощи светового микроскопа (Zeiss Axio Scope A1, Германия) при увеличениях x40, x100, x200,

х400. При этом были уточнены следующие особенности гистологического строения опухоли: структура (трабекулярная, солидная, смешанная), наличие очагов некроза, выраженность полиморфизма ядер и уровень митотической активности.

Иммуногистохимическое исследование проведено на базе патоморфологического отделения ФГБНУ НИИ Нейрохирургии им. акад. Н.Н. Бурденко.

Иммуногистохимическое исследование было проведено автоматизированно (Dako Autostainer Link 48) с использованием первичных антител (n=47). Проводилась оценка экспрессии тропных гормонов гипофиза, ki-67, α-субъединицы гликопротеиновых гормонов, хромогранина А (ХгА), секретогранина II (СгII) и секретоневрина (Сн). Информация об использованных первичных антителах представлена в таблице 4. Микрофотографии были сделаны при помощи сканирующего аппаратного комплекса Aperio AT2 (Leica Biosystems, США). Положительная реакция с АТ к тропным гормонам гипофиза оценивалась по 4-м степеням полуколичественным методом: 0 - нет окрашенных клеток; I (слабая) - окрашено до 10% клеток; II (умеренная) - окрашено более 10 %, но менее 50% клеток; III (выраженная) - окрашено более 50% клеток.

В рамках иммуногистохимического исследования позитивная реакция с АТ к гранинам расценивалась при обнаружении в цитоплазме неопластических клеток окрашенных гранул. В зависимости от гистологического варианта опухоли (аденомы) количество позитивных клеток было вариабельным. Для оценки степени выраженности экспрессии гранинов (ХгА, СгII и Сн) нами была разработана следующая полуколичественная шкала: 0 - отсутствие экспрессии; I - слабая экспрессия (менее чем в 10% клеток); II - умеренная экспрессия (более чем в 10% клеток, но менее чем в 50% клеток); III - выраженная экспрессия (более чем в 50% клеток).

Таблица 4 Характеристика использованных первичных антител

Название	**Клон**	**Источник**	**Фирма-производитель, страна**	**Разведение**
Анти-ТТГ	Моноклональные, клон 0042	Мышиные	Dako, Дания	1:50
Анти-ПРЛ	Поликлональные	Кроличьи	Dako, Дания	1:200
Анти-ЛГ	Мноклональные, клон С93	Мышиные	Dako, Дания	1:50
Анти-ФСГ	Моноклональные, клон С10	Мышиные	Dako, Дания	1:50
Анти-АКТГ	Моноклональные, клон 02А3	Мышиные	Dako, Дания	1:75
Анти-СТГ	Поликлональные,	Кроличьи	Dako, Дания	1:400
Анти-хромогранин А	Моноклональные, клон DAK-A3	Мышиные	Dako, Дания	готовые
Анти ki-67	Моноклональные, клон R626	Мышиные	Dako, Дания	готовые
Анти-секретогранин II	Поликлональные	Кроличьи	Abcam, Великобритания	1:600
Анти-секретоневрин	Поликлональные	Кроличьи	SantaCruz Pharm США	1:1000
Анти- α субъединица	Моноклональные	Кроличьи	Abcam, Великобритания	1:150

Методы биохимического анализа

Определение уровней ХгА, СгII в сыворотке крови и Сн в плазме крови до и после хирургического вмешательства выполнено у 42-х пациентов. Забор образцов крови до операции выполнялся на этапах диагностики заболевания и на 5-10 сутки после трансназальной аденомэктомии. Определение уровней гранинов в сыворотке и плазме крови проводилось методом иммунофлуоресцентного анализа (ИФА) с помощью готовых диагностических наборов. Биохимические исследования проведены в лаборатории клинической биохимии ФГБУ ЭНЦ

Минздрава России (заведующий лабораторией – А.В.Ильин). Информация об использованных антителах представлена в таблице 5.

Таблица 5 Характеристика использованных антител для ИФА анализа

Название	**Клон**	**Источник**	**Фирма-производитель, страна**
Анти-хромогранин А	NEOLISA™ Human Chromogranin A ELISA Kit,	Человеческие	Euro-diagnostica, Швеция
Анти-секретогранин II	Enzyme-linked Immunosorbent Assay Kit for Secretogranin II (SCG2) ABIN850904	Человеческие	USCN, Великобритания
Анти-секретоневрин	Secretoneurin, ELISA Kit, S 138	Человеческие	Bahem, Германия

Метод определения ХгА с помощью готового набора Elisa kit.

Данный ИФА-тест разработан для количественного измерения человеческого ХгА в образцах сыворотки или плазмы. Исследуемые образцы, стандарты и контроли разводят в 5 раз в буфере для разведения, в отдельном планшете. Затем разведенные материалы переносят в соответствующие лунки микропланшета и инкубируют при комнатной температуре в течение 60 минут. Во время первой инкубации моноклональные антитела, сорбированные в лунках микропланшета, захватывают ХгА. После промывки (для удаления несвязавшегося материала) в лунки вносят вторые моноклональные антитела, конъюгированные с пероксидазой хрена (HRP), для выявления ХгА, связавшегося в лунках во время первой инкубации. После второй инкубации (в течение 30 минут) лунки еще раз промывают, а затем вносят хромогенный субстрат и инкубируют. Развитие окрашивания останавливают через 15 минут и с помощью микропланшетного спектрофотометра считывают оптическую плотность (ОП) в лунках. ОП прямо

пропорциональна количеству ХгА, связавшегося в лунках. Количество ХгА определяют по калибровочной кривой, построенной по анализируемым стандартам. Для приготовления стандарта, поставляемого в наборе, использован синтетический пептид, соответствующий ХгА. Стандарт прокалиброван так, что дает сигнал, эквивалентный очищенному нативному фрагменту ХгА.

Метод определения СгII с применением готового набора Elisa kit.

Данный ИФА тест разработан для количественного измерения человеческого СгII в образцах сыворотки или плазмы. Лунки микропланшета покрыты антителами, специфичными по отношению к СгII. Исследуемые образцы, стандарты и контроли добавляются в соответствующие лунки планшета для микротитрования с биотин-конъюгированными антителами, специфичными к секретогранину II. Далее, авидин, конъюгированный с пероксидазой хрена, добавляется в каждую лунку микропланшета и инкубируется. После инкубации с хромогеном ТМБ добавляется раствор субстрата. Изменение цвета наблюдается при добавлении субстрата, содержащего СгII, биотин-конъюгированные антитела и конъюгированного с ферментом авидина. Для завершения ферментативной реакции к субстрату добавляется раствор серной кислоты. Изменение цвета измеряется спектрофотометрическим методом, длина волны составляет 450 нм ± 10 нм. Количество СгII определяют по калибровочной кривой, построенной по анализируемым стандартам.

Метод определения Сн с помощью готового набора Elisa kit.

Данный ИФА-тест разработан для количественного измерения человеческого Сн в образцах сыворотки или плазмы. В каждую лунку микропланшета добавляются исследуемые образцы и стандарты, антисыворотка и растворитель. Инкубация проходит при комнатной температуре в течение 2-х часов. После промывки для удаления несвязавшегося материала в лунки вносят буфер, конъюгированный с пероксидазой хрена. После второй инкубации (в течение часа) необходима повторная промывка, далее в лунки добавляют хромоген ТМБ и

инкубируют. Для завершения ферментативной реакции к субстрату добавляется раствор серной кислоты, развитие окрашивание останавливают через 10 мин. Изменение цвета измеряется спектрофотометрическим методом, длина волны составляет 450 нм ± 10 нм. Количество Сн определяют по калибровочной кривой, построенной по анализируемым стандартам.

Методы статистического анализа

Статистическая обработка полученных результатов проведена с помощью следующих программ: Microsoft Office Excel 2010, SPSS Statistics, v.22.0 (SPSS Inc., США). Результаты представлены в виде медианы, минимума и максимума в случае количественных признаков, в виде долей - в случае качественных признаков. Сравнительный анализ независимых групп по количественному признаку проведен с использованием критерия Манна-Уитни, по качественному признаку – с использованием критерия хи-квадрата Пирсена. Для сравнения зависимых групп применен критерий Вилкоксона. Взаимосвязь изучаемых признаков определена с помощью коэффициента корреляции Спирмена.

Исследование влияния предикторов рецидива НАГ проведено с помощью ROC-анализа. Факторы прогноза, показавшие высокое значение AUC (area under curve), исследованы методом логистического регрессионного анализа и хи-квадрата. Критический уровень значимости (p) при проверке статистических гипотез принимался равным 0,05.

Глава III. Результаты и их обсуждение

3.1 Клиническая характеристика пациентов

В исследование включено 50 пациентов с верифицированным диагнозом неактивных макроаденом гипофиза (диаметром более 1 см). Средний возраст пациентов до проведения оперативного лечения - 52,5 года ±12 лет (от 22 до 77), с небольшим превалированием женщин 1,3/1. Время от начала появления первых симптомов до постановки диагноза составило 0,83 ± 2,5 года.

Наиболее часто пациенты отмечали нарушение зрительных функций, в основном в виде снижения остроты и ограничения полей зрения, неврологические нарушения в виде головных болей и головокружений, общую слабость, снижение потенции у мужчин, нарушение менструальной функции у женщин. Характеристика и встречаемость основных жалоб у пациентов с НАГ в зависимости от их половой принадлежности представлены в таблице 6.

Таблица 6. Основные жалобы пациентов с НАГ.

Основные нарушения	**Симптомы**	**Количество пациентов**		**Процентное соотношение**	
		Ж*	**М****	**Ж**	**М**
Зрительные нарушения	снижение остроты зрения	22	16	75,9	76,2
	ограничение полей зрения	22	16	75,9	76,2
	диплопия	1	2	3,4	9,5
	отсутствие зрения	4	3	13,8	14,3
	птоз	1	1	3,4	3,4
Нарушения гонадотропных функций	олигоменорея/ аменорея	8	-	27,6	-
	снижение либидо	-	18	-	85,7
Неврологические	головная боль	26	17	89,7	81

Основные нарушения	**Симптомы**	**Количество пациентов**		**Процентное соотношение**	
		Ж*	**М****	**Ж**	**М**
нарушения	головокружение	13	9	44,8	42,9
	нарушение сна	10	9	34,5	42,9
	снижение памяти	11	5	39,3	42,9
Общие	увеличение веса	4	2	13,8	9,5
	снижение веса	2	4	6,9	19
	общая слабость	20	18	69	85,7
	повышение АД	14	7	48,3	33,3
	снижение АД	3	7	10,3	33,3
	жажда	1	1	3,4	4,8

Ж* - женщины; М** - мужчины

При оценке метаболических нарушений в обследуемой группе у 20 пациентов выявлен избыточный вес - ИМТ >25, у 14 - ИМТ>30 без развития морбидного ожирения, 16 больных имели нормальную массу тела - ИМТ от 18 до 25. Наличие артериальной гипертензии подтверждено у 21 пациента (42%). При оценке углеводного обмена уровень гликированного гемоглобина в пределах референсных значений определен у 40 пациентов (50%), более 6% и менее 6,5% - у 5 (10% пациентов), более 6,5% - у 5 (10%).

Нарушение зрения относится к наиболее частой причине обращения пациентов с крупными образованиями в селлярной области, а также в большинстве случаев выступает в качестве первого симптома заболевания. Снижение остроты зрения выявлялось у 38 пациентов (76%), ограничение полей зрения - у 38 (76%), амавроз – у 7 (14%). Другие зрительные нарушения в виде птоза верхнего века и диплопии определялись у 2 (4%) и 3 (6%) пациентов соответственно. В основном, изменения полей зрения представлены

битемпоральной гемианопсией у 37 пациентов (97%), в одном случае – гетеронимной гемианопсией (3%). У 12 пациентов битемпоральная гемианопсия сочеталась с нарушением центрального зрения, у 2 - с квадратной гемианопсией. Парезы черепно-мозговых нервов (ЧМН) выявлены у 4 пациентов: у 1- нарушение VI пЧМН, у 1 – III пЧМН, у 1 – V пЧМН, у 1 – сочетание поражений III и V пЧМН.

Нарушение менструального цикла по типу олигоопсоменореи отмечалось у 2-х пациенток (6,9%), аменорея - у 6-ти (20,7%). Длительность нарушений менструальной функции у женщин составила от 4-6 месяцев до 7 лет. Средний возраст наступления менопаузы у женщин на территории Российской Федерации составляет 50 лет [2], данный возрастной критерий использовался нами для выявления и оценки гипогонадотропных нарушений у пациенток с НАГ. У 3-х женщин в возрасте от 41 до 45 лет наступление ранней менопаузы было связано с проведением хирургического вмешательства по поводу гинекологических заболеваний. У пациенток старше 50 лет отсутствие менструаций расценено как наступление естественной менопаузы. При оценке уровней гонадотропинов в группе пациенток до 45 лет показатели ЛГ и ФСГ составили 1,17 ± 0,25 Ед/л и 2,35±0,46 Ед/л соответственно. В группе пациенток в возрасте 45-50 лет средние уровни ЛГ и ФСГ находились в пределах 2,37 ± 1,62 Ед/л и 4,93±2,72 Ед/л. Среди женщин старше 50 лет ЛГ и ФСГ составили 1,96 ± 0,57 Ед/л и 15,63±11,86 Ед/л, что ниже показателей, характерных для наступления менопаузы у здоровых женщин. Полученные результаты подтверждают нарушения гонадотропной функции у пациенток с НАГ.

Одним из примеров манифестации заболевания, характеризующейся нарушением гонадотропной функции, может служить следующее клиническое наблюдение.

Клинический случай №1.

Пациентка П., 28 лет, госпитализирована в отделение нейроэндокринологии и остеопатий ФГБУ ЭНЦ с жалобами на резкое снижение остроты зрения, нарушение менструального цикла по типу аменореи в течение 1,5 лет,

периодически возникающие головные боли, общую слабость, увеличение массы тела.Из анамнеза известно, что с 2010 года она стала отмечать постепенное нарушение менструального цикла по типу олигоопсоменореи, с последующим развитием аменореи. Позже присоединились такие симптомы, как снижение остроты зрения, периодически возникающие головные боли, лакторея. В течение 2011 года наблюдалась у гинеколога по месту жительства, получала препараты прогестерона, гормональные контрацептивы, однако менструальный цикл не восстанавливался.

Консультирована в ФГБУ ЭНЦ. По данным обследования, в гормональном анализе крови показатели кортизола, АКТГ, ТТГ, св.Т4, ИРФ-1 были в пределах референсных значений, выявлена умеренная гиперпролактинемия – пролактин 1512,60 мМЕ/л (в основном за счет повышения мономерной фракции). По результатам МРТ головного мозга в хиазмально-селлярной области выявлено образование размерами 40*30*26 мм, распространяющееся супраселлярно, с деформацией хиазмы и смещением медиобазальных отделов лобных долей. При оценке зрительной функции диагностирована битемпоральная гемианопсия, атрофия зрительного нерва слева. Назначена терапия агонистами дофамина по схеме: каберголин 0,5 мг в неделю. При контроле пролактина в динамике наблюдалось уменьшение его уровня ниже референсных значений (<12,6 мМЕ/л), менструальный цикл восстановился. Принимая во внимание исходное умеренное повышение пролактина, а также тот факт, что его уровень стал ниже референсных значений на фоне лечения небольшими дозами агониста дофамина, указанные изменения расценены как вторичная гиперпролактинемия вследствие сдавления ножки гипофиза. По результатам повторного МРТ-исследования выявлена отрицательная динамика в виде увеличения размеров образования до 40*33*28 мм, образование распространялось супраселлярно с деформацией хиазмы и смещением медиобазальных отделов лобных долей (рис.1). Учитывая размеры макроаденомы гипофиза и характер распространения опухоли, наличие хиазмального синдрома и частичной атрофии зрительного нерва, принято решение о проведении нейрохирургического вмешательства.

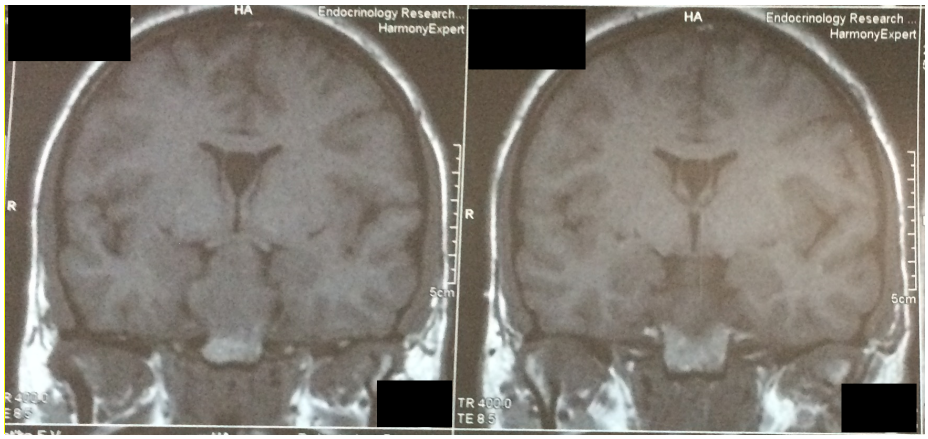

Рис. 1 Гигантская аденома гипофиза пациентки П. по результатам МРТ-исследования, Grade III B по J.Hardy

Выполнена трансназальная аденомэктомия. При оценке гормональной функции в послеоперационном периоде показатели ЛГ, ФСГ, кортизола, АКТГ, пролактина - в пределах референсных значений, данных за развитие водно-электролитных нарушений не отмечалось. При гистологическом исследовании подтвержден диагноз аденомы гипофиза. Иммуногистохимическое окрашивание удаленной ткани выявило иммунопозитивный ответ на ЛГ, ki-67 0,5%, иммунореактивности к пролактину не наблюдалось, что позволило верифицировать «немую» гонадотропиному.

Данный клинический случай демонстрирует манифестацию НАГ с симптомами нарушения менструального цикла, обусловленными развитием гипогонадотропного гипогонадизма.

Наличие субъективных жалоб на нарушение половой функции в виде снижения либидо, потенции наблюдалось у 18 мужчин (85,7%). Концентрация тестостерона ниже референсных значений выявлена у 14 пациентов, средний уровень тестостерона в данной группе составил 3,41 нмоль/л (0,03-8,6). Андрогенные препараты на момент обследования принимали двое пациентов с диагностированным ранее вторичным гипогонадизмом, при этом уровень тестостерона находился в пределах целевых значений (16,5 и 14,8 нмоль/л).

Верифицированный гипотиреоз наблюдался у 36 больных (72%). Снижение уровня св.Т4 в сыворотке крови ниже референсных значений отмечалось у 26

пациентов (52%). Такое расхождение объясняется тем, что 10 пациентов при включении в исследовоание уже получали терапию препаратами левотироксина. Среди обследуемых 7 пациентов принимали левотироксин по поводу вторичного гипотиреоза, у 3-х ранее диагностирован первичный гипотиреоз. Уровень ТТГ сыворотки крови ниже референсных значений был у 4-х пациентов, повышение показателя ТТГ выявлено у 5-ти больных.

Вторичный гипокортицизм диагностирован у 13 больных (26%), у которых по результатам гормонального анализа отмечался низкий уровень кортизола сыворотки крови в утренние часы (менее 119 нмоль/л – нижней границы референсного диапазона).

Гиперпролактинемия выявлена у 23 пациентов (46%). Средний уровень пролактина составил 244 мМЕ/л, минимальный - 9 мМЕ/л, максимальный - 1044 мМЕ/л. Показатель пролактина ниже референсного диапазона отмечен у 8 пациентов, находившихся на лечении агонистом дофамина – каберголином. Средняя доза препарата составила 0,5 мг в неделю, минимальная - 0,25 мг, максимальная – 0,75 мг в неделю. Средняя продолжительность приема препарата от момента выявления гиперпролактинемии до проведения оперативного вмешательства составила 9 мес. Повышения пролактина более 2000 мМЕ/л в обследуемой группе выявлено не было, что позволило сделать вывод о вторичной природе гиперпролактинемии вследствие сдавления гипофизарной ножки.

Таким образом, симптомы гипопитуитаризма на дооперационном этапе определялись у 41 пациентов (82%): вторичный гипогонадизм - у 24 (48%) больных, гипотиреоз - у 36 (72%), гипокортицизм - у 14 (28%); сочетание вторичного гипогонадизма и гипотиреоза – у 9 пациентов (18%), сочетание вторичного гипотиреоза и вторичного гипокортицизма у 4-х пациентов (8%), сочетание 3-х видов гипофизарной недостаточности у 10 пациентов (20%). У одной пациентки отмечался несахарный диабет (2%), по поводу которого она получала препарат десмопрессина. Развитие несахарного диабета связано с предшествующим траснкраниальным удалением неактивной аденомы гипофиза. Структура нарушений функции гипофиза у больных с НАГ представлена на рис.2.

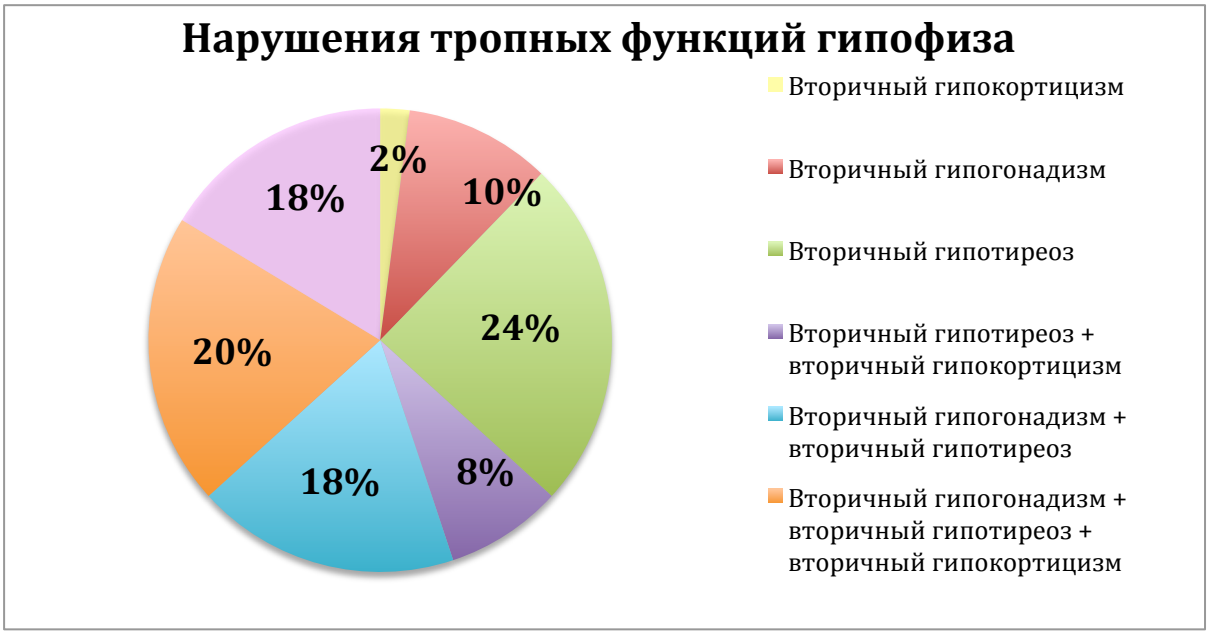

Рисунок 2. Структура нарушений тропных функций гипофиза у пациентов с НАГ

Мы провели оценку размера, направления роста и инвазивных характеристик опухолей гипофиза по результатам МРТ-исследований. Учитывая, что критерием включения в исследование было наличие показаний к оперативному вмешательству, у пациентов из исследуемой группы не было изолированных локализованных эндоселлярных аденом гипофиза, все опухоли характеризовались эндо-экстраселлярным ростом. Среди макроаденом гипофиза в 16 случаях (32%) диагностирована гигантская аденома диаметром более 4 см. При анализе объема образований средний показатель составил 16282 мм^3, минимальный – 2295 мм^3, максимальный – 79350 мм^3. Согласно характеру распространения, супраселлярный рост опухоли с компрессией перекреста зрительного нерва наблюдался в 50 случаях (100%), параселлярный рост с инвазией в кавернозные синусы – в 20-ти случаях (40%, S (34%)>D(26%)); инфраселлярный рост с проникновением в пазуху основной кости обнаружен в 13-ти случаях (26%); ретроселлярный рост в сторону задней черепной ямки и изменением наклона спинки седла – в 6-ти случаях (12%), антеселлярный рост с распространением в решетчатый лабиринт отмечен у одного пациента (2%). Распространение опухоли

более чем в двух направлениях наблюдалось у 22 пациентов (44%). Схематичное изображение классификации Hardy J. представлено на рис.3.

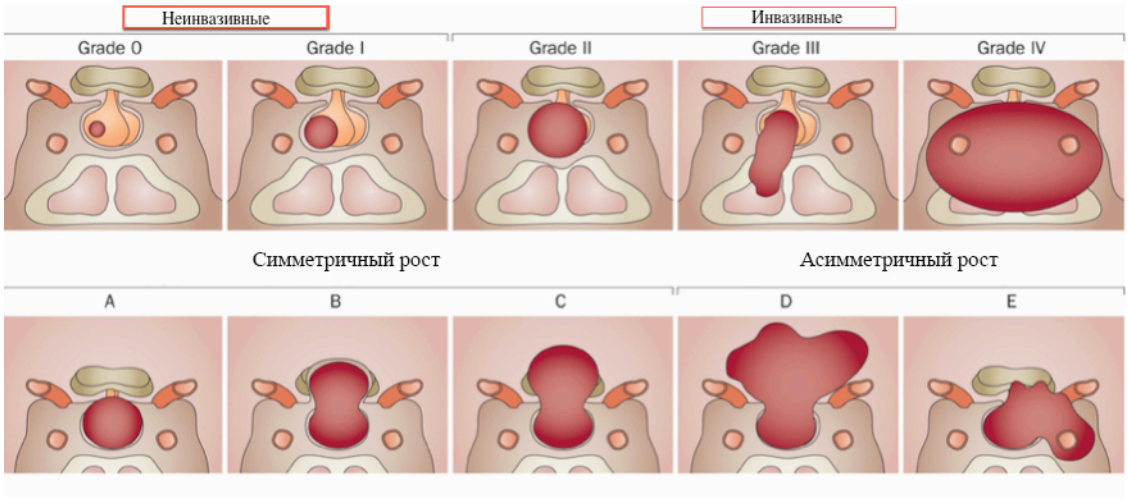

Рисунок 3. Классификация аденом гипофиза по J.Hardy (адаптирована из статьи «Aggressive pituitary adenomas—diagnosis and emerging treatments») [41]

Среди исследуемых опухолей инвазивные аденомы определялись в 28 случаев (56%). Ни в одном из представленных наблюдений метастазы не выявлены (Grade V по Hardy J.). МР-томограммы экстраселлярных инвазивных аденом представлены на рис. 4 и 5.

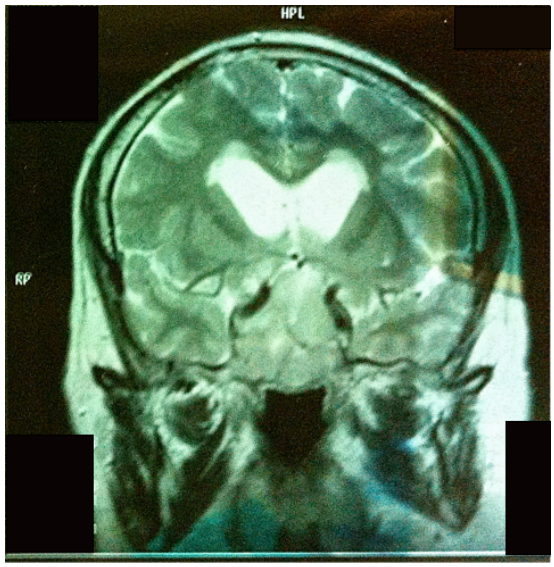

Рисунок 4. Гигантская аденома гипофиза размерами 66*45*52 мм с супра-, инфра-, пара(D>S) -селлярным распространением по результатам МРТ-исследования, Grade IV D по J.Hardy у пациента З., 1952 г.р

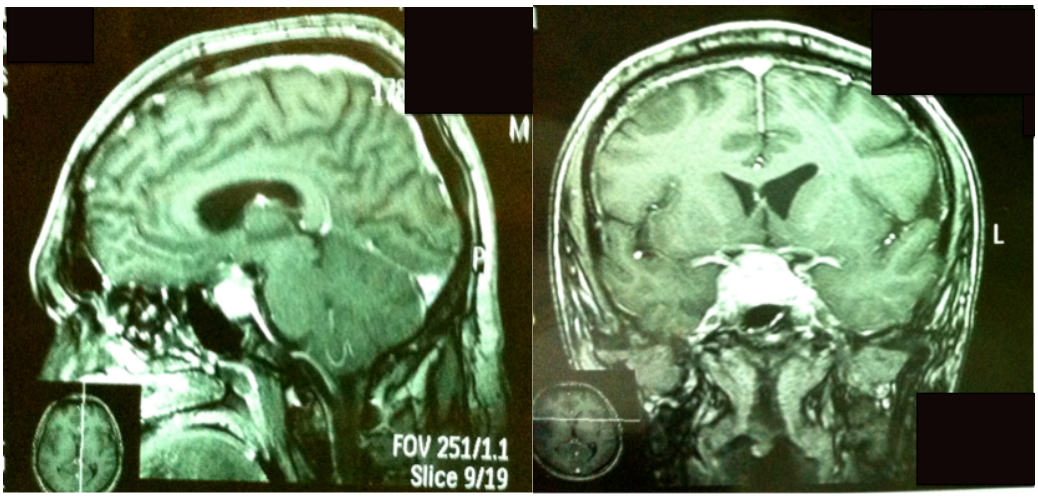

Рисунок 5. Экстраселлярная макроаденома гипофиза, размерами 31*22*26 мм с супра-, пара(D>S)-селлярным распространением, с кистозным компонентом по результатам МРТ-исследования, Grade III D по J.Hardy у пациента К., 1961 г.р

Основными показаниями к проведению оперативного вмешательства являлись наличие зрительных нарушений вследствие компрессии хиазмы, отрицательная динамика размеров аденомы или их сочетание, а также кровоизлияние в опухоль. Хирургическое лечение в обследуемой группе выполнено в объеме трансназальной аденомэктомии. Радикальность лечения оценивалась согласно протоколу операции. В 12 наблюдениях (26,1%) по техническим причинам не удалось полностью удалить опухолевую ткань: в 10 случаях - вследствие прорастания в кавернозные синусы и охватывания опухолью сифона внутренней сонной артерии, в 2-х случаях – по причине развития интраоперационного кровотечения.

При анализе историй болезни выяснено, что 11 пациентов (22%), перенесли повторную операцию, из них троим (6%) после первичного оперативного вмешательства проводилась лучевая терапия с целью профилактики рецидива.

В раннем послеоперационном периоде в обследуемой группе наблюдались следующие осложнения: ухудшение зрительных функций в виде снижения

остроты зрения и/или сужения полей зрения по сравнению с дооперационными показателями - у 7-ми пациентов (14%), гипернатриемия более 145 ммоль/л - у 7-ми (14%), при этом развитие транзиторного несахарного диабета, потребовавшего назначения препаратов десмопрессина - у 3-х (6%). В двух наблюдениях отмечено развитие носового кровотечения (4%), в одном случае (2%) – гипертонический криз, в одном (2%) – невралгия тройничного нерва. Ухудшение зрения обусловлено развитием локального послеоперационного отека и сосудистыми нарушениями. На фоне проводимой противовоспалительной и противоотечной терапии отмечалась положительная динамика. У одного пациента в послеоперационном периоде развился отек базальных отделов лобных долей с формированием диэнцефальных нарушений, что в последующем привело к летальному исходу.

У 8-ми (16%) пациентов отмечено улучшение зрительных функций в виде повышения остроты зрения и/или расширения полей зрения, динамика оставалась стабильной, без существенных изменений, в 70% случаев. При оценке тропных функций гипофиза в послеоперационном периоде у 4-х пациентов (8%) впервые выявлен вторичный гипотиреоз, у 2-х (4%) – вторичный гипокортицизм, у одной пациентки диагностировано сочетанное снижение уровней кортизола и св.Т4 сыворотки крови.

Обсуждение

При анализе полученных клинических данных, НАГ чаще встречались у женщин, средний возраст на момент постановки диагноза составлял 52,5 ±12 лет. У всех пациентов в нашем исследовании по данным МРТ-исследований выявлены макроаденомы гипофиза с экстраселлярным распространением, что указывает на позднюю диагностику и развитие масс-эффектов опухоли. Согласно результатам многочисленных исследований, в основном манифестация НАГ происходит на поздних стадиях с формированием макроаденомы, при этом чаще у мужчин в возрасте между 50 и 70 годами [50]. В исследовании Drange M.R. и соавт. на американской популяции получены иные результаты: согласно регистру НАГ,

манифестация заболевания приходилась между 40 и 50 годами, достоверно чаще заболевание выявлялось у женщин (32%) и в основном на стадии микроаденомы [44]. Вероятно, превалирование НАГ среди женщин в нашем исследовании обусловлено большей частотой обращения за медицинской помощью, в том числе по причине нарушений менструальной функции. Основные симптомы НАГ обусловлены сдавлением опухолью окружающих структур и проявляются в виде зрительных нарушений, неврологических симптомов и гипопитуитаризма. Учитывая средний возраст постановки диагноза, данная симптоматика не является специфичной, что осложняет своевременную диагностику и представляет собой проблему для широкого круга специалистов – эндокринологов, неврологов, офтальмологов, гинекологов, урологов и др.

В нашем исследовании одними из наиболее частых симптомов являлись зрительные нарушения, верифицированные в 76% случаев, при этом снижение остроты зрения сочеталось с ограничением полей зрения, чаще по типу битемпоральной гемианопсии. Гипопитуитаризм различной степени выраженности диагностирован в 82%, среди нарушений преобладал вторичный гипотиреоз - в 66% наблюдений, вторичный гипогонадизм и вторичный гипокортицизм наблюдались в 48% и 28% случаев соответственно. Одними из основных механизмов, приводящих к развитию гипопитуитаризма при НАГ, являются механическое сжатие портальных сосудов гипофиза и рост опухолевой ткани, что нарушает траснпортировку рилизинг-горомонов из гипоталамуса к клеткам гипофиза. Наши результаты подтверждаются данными других исследований. Согласно анализу литературы, симптомы, связанные с гипопитуитаризмом, встречаются приблизительно у 50% пациентов. Наиболее часто первой нарушается гонадотропная функция (77%), далее - кортикотропная (28%) и тиреотропная (22%) [23,50,99,119].

Умеренная гиперпролактинемия выявлена нами у 23 больных (46%). Пациенты, получавшие лечение агонистами дофамина, демонстрировали высокую чувствительность к действию препарата. На фоне приема каберголина в дозе 0,5-1 мг в неделю уровень пролактина становился ниже референсных значений, что

более характерно для вторичной гиперпролактинемии. Полученные данные соотносятся с результатами других исследований. Вторичная гиперпролактинемия диагностируется примерно у 35% пациентов, при этом повышение уровня пролактина, как правило, не превышает 2000 мМЕ/л (23, 50, 81,119]. Определение уровня пролактина и проведение дифференциального диагноза между пролактиномами и вторичной гпиерпролактинемией является крайне важным, так как влияет на дальнейшую врачебную тактику.

В нашем исследовании у всех пациентов отмечалось эндоэкстраселлярное распространение опухоли. В 16 случаях (32%) макроаденом гипофиза диагностированы гигантские аденомы с диаметром более 4 см. Супраселлярный рост образования выявлен в 100% наблюдений, что согласуется с результатами многочисленных исследований [23,50,99,119]. Для неактивных макроаденом гипофиза наиболее характерен супраселлярный рост образования. При этом они могут приобретать форму песочных часов или «талию», что связано с компрессией диафрагмы турецкого седла [151].

В нашей работе парасселярное рапространение опухолевой ткани определено в 40% случаев. Согласно данным литературы, наличие параселлярного роста и инвазии кавернозных синусов свидетельствует о неблагоприятном прогнозе и рецидиве заболевания. Инвазия кавернозных синусов встречается в среднем в 40% наблюдений, чаще - в случае гигантских аденом гипофиза [151]. По результатам различных исследований гигантские аденомы гипофиза, как правило, характеризуются инвазивным ростом [58].

Все пациенты в обследуемой группе перенесли нейрохирургическое вмешательство в объеме трансназальной аденомэктомии. Улучшение клинической симптоматики с улучшением остроты зрения верифицировано у 16% пациентов, в 70% наблюдений зрительная функция оставалась стабильной, без изменений по сравнению с дооперационными показателями. Наши результаты не такие впечатляющие по сравнению с некоторыми исследованиями, описывающими послеоперационное улучшение остроты и расширения полей зрения в 60% [35]. Данные расхождения могут быть объяснены тем, что оценка

зрительной функции в нашем исследовании проводилась в раннем послеоперационном периоде, в то время как улучшение зрения бывает отсроченным и, как правило, проявляется в течение года после операции. Также восстановление зрительной функции зависит от степени тяжести визуального дефицита и его длительности, что подчеркивает необходимость своевременного вмешательства у таких пациентов.

Согласно протоколу операции, в большинстве случаев (73,9%) проведена тотальная аденомэктомия, однако в 12 наблюдениях (26,1%) проведена субтотальная резекция опухоли, что связано с техническими причинами. Для оценки радикальности хирургического вмешательства МРТ-исследование через 6-12 месяцев после хирургического лечения проведено у 27 пациентов, в 14 наблюдениях данных за рецидив не получено, в 13 случаях выявлено наличие остаточной ткани. По данным литературы, процент тотальной аденомэктомии в различных исследованиях варьируется довольно значительно: от 27% до 83%, что обусловлено как экстраселлярным инвазивным ростом опухоли, так и качеством нейровизуализации и опытом нейрохирургов [61]. МРТ-исследование после оперативного лечения рекомендовано проводить не ранее чем через 3 мес., что связано с послеоперационными изменениями – отеком, наличием гемостатического материала [61].

В настоящее время отсутствуют надежные биохимические маркеры остаточной ткани у пациентов с НАГ, поэтому оценка радикальности лечения основывается на результатах динамического МРТ-исследования. Отсутствие остаточной ткани, по данным послеоперационного МРТ, свидетельствует в пользу долгосрочной ремиссии заболевания. Согласно данным литературы, рецидив НАГ после первичного хирургического лечения выявляется в 10-20% случаев [40], продолженный рост опухоли за период наблюдения 5-10 лет может достигать 50% [61]. Риск рецидива зависит от характера распространения опухоли и является наиболее высоким в случае ее парасселярного роста и инвазии в кавернозные синусы.

Послеоперационные осложнения и смертность связаны с объемом выполненного хирургического вмешательства, а также с техникой нейровизуализации. В нашем исследовании основными осложнениями были ухудшение зрительной функций (в 14% случаев), транзиторный несахарный диабет (6%). У одного пациента в послеоперационном периоде развился отек базальных отделов лобных долей с формированием диэнцефальных нарушений, что привело к летальному исходу. По данным литературы, ухудшение зрения после операции выявляется в 4-11%, назальная ликворея - в 1,5-4,2%, к редким осложнениям относят повреждение сонных артерий (0,4-1,4%), менингит (0,5-1,9%), офтальмоплегию (0,4-1,9%) и кровоизлияния в ложе опухоли (0,8-2,8%). Смертность после транссфеноидальной аденомэктомии составляет менее 1% [31,115].

Гипопитуитаризм как осложнение оперативного лечения нами выявлен в 10% наблюдений. Пациенты, у которых гипопитуитаризм диагностирован на дооперационном этапе, продолжали получать соответствующую гормональную терапию. Полученные результаты подтверждаются данными работы Cury M.L., в которой несахарный диабет и гипопитуитаризм отмечались в 8,6% и 3,5% случаев соответственно. По данным американского регистра НАГ, показатели послеоперационных осложнений выше, несахарный диабет и гипопитуитаризм определялись в 32% и 12% наблюдений [44].

Таким образом, наиболее часто НАГ встречаются в группе среднего и старшего возраста с небольшим превалированием у женщин. В клинической картине у больных с неактивными аденомами гипофиза преобладают симптомы объемного образования в хиазмально-селлярной области в виде нарушения зрения, неврологической симптоматики, гипопитуитаризма и вторичной гиперпролактинемии. Клинические проявления у мужчин и женщин с «неактивными» аденомами гипофиза сопоставимы по частоте развития. Радикальность операции зависит от объема проводимого вмешательства, размеров аденомы и характера распространения опухолевой ткани. Инвазия

кавернозных синусов и гигантские размеры аденомы являются неблагоприятными прогностическими факторами в отношении рецидива заболевания.

3.2 Морфологическая характеристика

Основные гистологические и иммуногистохимические характеристики НАГ

Диагноз аденомы гипофиза во всех 50-ти случаях подтвержден при проведении гистологического исследования. При проведении анализа морфологического материала определены митозы и наличие полиморфизма ядер, очагов некроза и кровоизлияний, возникших при сдавлении аденоматозной ткани в полости турецкого седла или вследствие сосудистых нарушений при ее росте. Инвазивные свойства опухолей по данным гистологического исследования оценить не представлялось возможным, так как окружающие ткани хирургически не удалялись.

Очаги некроза со следами кровоизлияния и прилежащими к нему участками фиброза выявлены в 6(12%) случаях. Ангиоматоз стромы в опухолевой ткани наблюдался у 5-ти больных (10%). Митозы обнаружены в 11 наблюдениях (22%), полиморфизм ядер – в 10 (20%). Иммуногистохимическое исследование (ИГХ) проведено в 47 случаях. Во всех образцах изучена экспрессия тропных гормонов гипофиза, ХгА, Сг II, Сн, альфа-субъединицы гликопротеиновых гормонов и индекса пролиферации ki-67.

По результатам иммуногистохимического исследования неактивные аденомы гипофиза в 74,5% окрашивались на один или более тропных гормонов гипофиза, что свидетельствует о наличии секреторного потенциала аденоцитов. В большинстве случаев (в 24 или 51,1%) НАГ являлись «немыми» гонадотропиномами, для которых характерно иммунное окрашивание на ЛГ и/или ФСГ. Плюригормональные опухоли с окрашиванием на 2 и более тропных гормонов гипофиза обнаружены в 11 наблюдениях (23,4%). При оценке иммунореактивности в отношении АКТГ – в 3-х образцах выявлена моноокраска на АКТГ, в 4-х – в сочетании с другими тропными гормонами (ПРЛ, СТГ, ФСГ). Иммунопозитивная реакция изолированно на СТГ отмечена в 2-х случаях, в 3-х – совместно с окраской на ЛГ, ПРЛ и АКТГ. В исследуемых образцах

изолированная позитивная реакция на пролактин не выявлена. В 12-ти наблюдениях (25,5 %) определены гормон-негативные аденомы.

Сведения об иммунореактивности опухолевой ткани по отношению к тропным гормонам гипофиза представлены в таблице 7.

Таблица 7. Структура и выраженность иммунного окрашивания с АТ к тропным гормонам гипофиза в неактивных аденомах гипофиза

Иммуноэкспрессия	**Количество (%)**
Негативное окрашивание	12 (25,5%)
ЛГ	25 (53,2%)
ФСГ	7 (14,9%)
ПРЛ	4 (8,5%)
ТТГ	0
СТГ	5 (10,6%)
АКТГ	7 (14,9%)
ЛГ/ФСГ	4 (8,5%)
ЛГ/СТГ	1 (2,1%)
АКТГ/ПРЛ	2 (4,3%)
АКТГ/СТГ	1 (2,1%)
АКТГ/ФСГ	1 (2,1%)
ЛГ/ФСГ/ПРЛ	1 (2,1%)
ЛГ/СТГ/ПРЛ	1 (2,1%)

В рамках иммуногистохимического анализа нами исследована иммуноэкспрессия альфа-субъединицы гликопротеиновых гормонов. Положительная реакция отмечена в 25 наблюдениях (54,3%), в 17 случаях (36,2%) она соотносилась с иммунопозитивностью к ЛГ и/или ФСГ, в 3-х (6,4%) случаях – к ПРЛ, в одном (2,1%) – к СТГ, в 4-х наблюдениях (8,5%) выявлена в гормон-

негативных опухолях. Иммуноэкспрессия альфа-субъединицы отображена на рис. 6.

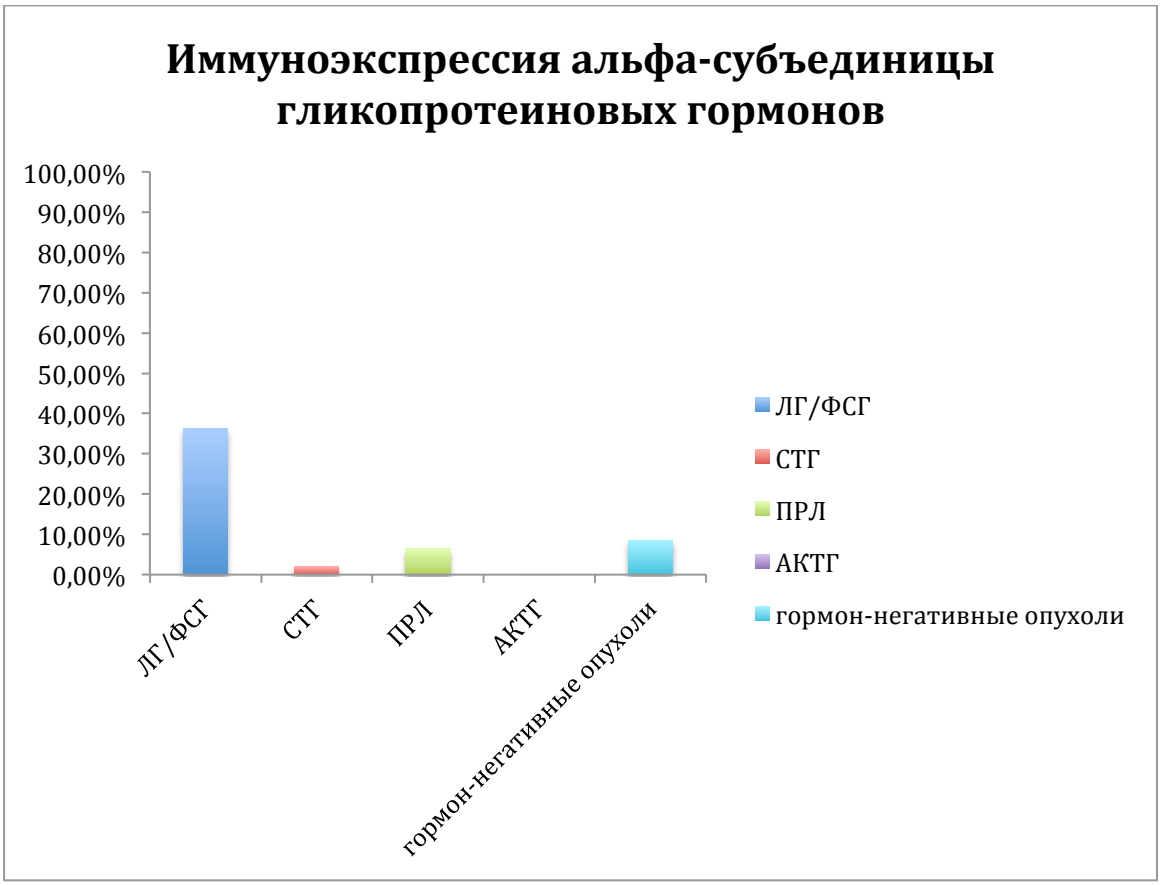

Рисунок 6. Иммуноэкспрессия альфа-субъединицы гликопротеиновых гормонов в зависимости от морфологического типа опухоли

Мы проанализировали взаимосвязи между иммунным окрашиванием на тропные гормоны гипофиза и радиологическими характеристиками опухоли по результатам МРТ - размерами аденомы и направлением роста опухоли. Нами определены отрицательные корреляционные взаимосвязи между размером аденомы среди «немых» гонадотропином. При наличии иммуногистохимической реакции с АТ к ЛГ развитие гигантской макроаденомы остается маловероятным, при этом коэффициент корреляции составил r=-0,365 (p=0,014). Получена обратная взаимосвязь между супраселлярным распространением опухолевой ткани и иммуноэкспрессией ПРЛ - r=-0,354 (p=0,009).

При сопоставлении инвазивных (56%) и неинвазивных (46%) аденом достоверной разницы в иммуноэкспрессии тропных гормонов гипофиза выявлено не было. Однако необходимо отметить, что инвазивный рост опухолевой ткани выявлялся в 5-ти «немых» кортикотропиномах, что указывает на наличие более агрессивного поведения данного типа опухоли.

Одним из примеров более агрессивного течения заболевания в случае «немой» кортикотропиномы и ее трансформации в болезнь Иценко-Кушинга может служить следующее клиническое наблюдение.

Клинический случай №2 [6].

Пациентка С., 23-х лет. Впервые обратилась к эндокринологу по поводу нарушения менструального цикла в 2009 г. Было рекомендовано проведение МРТ, по данным которой выявлен очаг до 8 мм в верхней части центрального отдела аденогипофиза. Клинические признаки гормональной активности образования отсутствовали. По результатам гормонального обследования ТТГ, кортизол, пролактин - в пределах референсных значений. Однако малой дексаметазоновой пробы или кортизол в суточной моче не определялись. Поставлен диагноз гормонально-неактивной микроаденомы гипофиза.

При обследовании в 2010 г. выявлена отрицательная динамика в виде увеличения супраселлярного компонента опухоли гипофиза, деформации левой части зрительного перекреста без нарушения полей зрения, сохранение аменореи на фоне нормопролактинемии. Учитывая близкое расположение образования к зрительному перекресту, умеренно отрицательную динамику размеров опухоли (по данным МРТ), молодой возраст пациентки, проведено эндоскопическое транссфеноидальное удаление аденомы гипофиза. Иммуногистохимический анализ в послеоперационном периоде не проводился. В послеоперационном периоиде по результатам МРТ отмечалось уменьшение размера верхних отделов аденогипофиза, умеренное утолщение воронки гипофиза, хиазма не деформирована, данных за продолженный рост образования не получено. По

данным гормонального обследования - кортизол, пролактин, ТТГ, св. Т4, ЛГ, ФСГ были в пределах референсных значений. В послеоперационном периоде менструальный цикл не восстановился.

С сентября 2012 г. стала отмечать изменение внешности по кушингоидному типу, усиленный рост волос на лице, повышение АД. В анализах крови: ТТГ - 0.8 мЕд/л (0,25-35), кортизол - 267 нг/мл (N до 250). При дальнейшем обследовании верифицирован эндогенный гиперкортицизм. В гормональном анализе крови: АКТГ в утренние часы - 58,5 пг/мл (N о 46), Пролактин – 287 мМЕ/л (N 127-637), Тестостерон – 0,7 (N до 0.82), ТТГ – 0,79 мЕд/л (N 0,25-3,5), св. Т4. - 7.15 пмоль/л (9-20), ЛГ – 1,2 Ед/л, ФСГ – 2,19 Ед/л. Кортизол после проведения ночного подавляющего теста с 1 мг дексаметазона – 803,8. По данным МРТ: в селлярной области - дополнительное образование 9х6х5 мм, неправильно-продолговатой формы, накапливающее контраст, умеренно оттесняющее воронку гипофиза. При осмотре окулистом патологии не выявлено. По данным КТ надпочечников, образований не выявлено. С этого времени стала принимать препараты кетоконазола в дозе 400 мг в сутки и левотироксина 75 мкг в сутки.

Госпитализация в ФГБУ ЭНЦ в апреле 2013 года. При физикальном осмотре – специфическое перераспределение подкожной жировой клетчатки, мраморность кожных покровов, признаки гиперандрогении, рост 170 см, масса тела 53 кг, ИМТ 18,34. При госпитализации подтвержден центральный генез гиперкортицизма. В гормональных анализах крови – нарушение ритма АКТГ и кортизола, повышение уровня кортизола в суточной моче и вечерней слюне. По данным МРТ обнаружена эндосупраселлярная аденома гипофиза размерами 16*12*10 мм, без признаков компрессии хиазмы (рис.7). По результатам селективного забора из нижних каменистых синусов зарегистрирован градиент концентрации АКТГ центр/периферия более двух. Проведено трансназальное удаление эндо-супраселлярной аденомы гипофиза. В послеоперационном периоде сохранялись повышенные уровни кортизола и АКТГ, гипогонадизм, вторичный гипотиреоз. В первые двое суток после операции у больной отмечены явления несахарного диабета, купированные приемом минирина 0,1 мг в сутки.

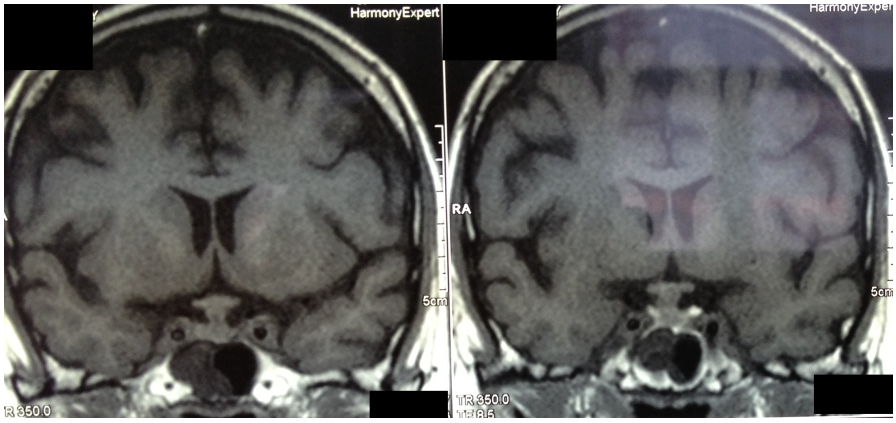

Рис. 7 Макроаденома гипофиза по результатам МРТ-исследования, Grade II A по J.Hardy.у пациентки С., 1991 г.р.

Учитывая отсутствие ремиссии заболевания после аденомэктомии, проведено радиохирургическое лечение (гамма-нож, доза 50 Гр). Через 6 месяцев после радиохирургического вмешательства АКТГ - 11,8 пг/мл (5-60), кортизол - 358 нмоль/л (171-531), ЛГ- 1,34 Ед/л (2,4-12,6), ФСГ- 2,37 Ед/л (3,5-12,5), пролактин - 19,9 мМЕ/л (127-637), ТТГ - 0,009 мЕд/л (0,27-4,2).

При иммуногистохимическом анализе материала, полученного после первой трансназальной аденомэктомии в 2010 г. наблюдалась положительная иммуноэкспрессия АКТГ, СТГ, пролактина, ki-67 - 0,5%, что свидетельствовало о наличии у пациентки «немой» кортикотропиномы. Иммуногистохимическое окрашивание удаленной ткани после второй операции выявило ацидофильную аденому с иммуноэкспрессией АКТГ, ПРЛ, ЛГ и ФСГ, ki-67 - 1,5 % (рис.8).

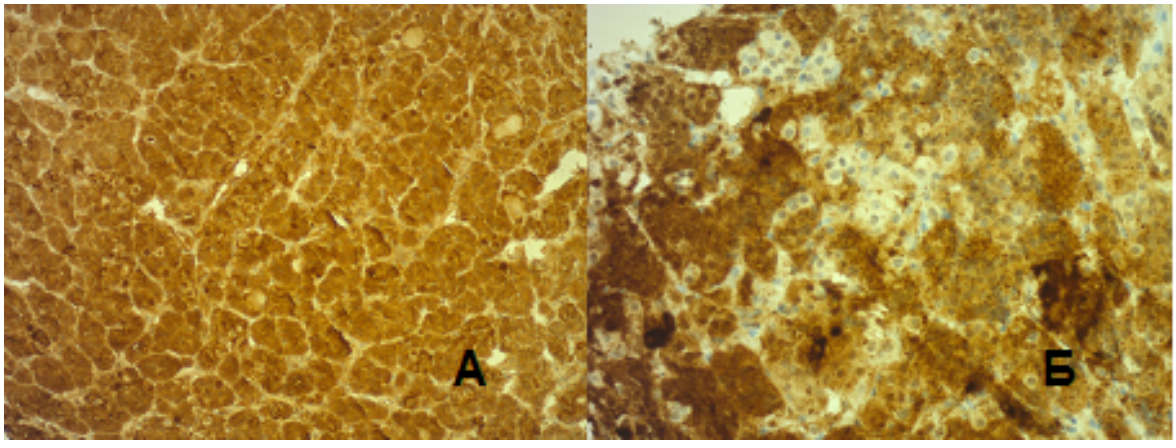

Рисунок 8. Иммуноэкспрессия АКТГ в ткани аденом гипофиза у пациентки С.

А. Положительная экспрессия АКТГ в ткани аденомы, материал получен после трансназальной аденомэктомии в 2010 г (х300**) Б.** Положительная экспрессия АКТГ в ткани аденомы, материал получен после трансназальной аденомэктомии в 2013 г. (х300)

Данный клинический случай демонстрирует рецидив и трансформацию «немой» кортикотропиномы, исходно расцененной как гормонально-неактивной аденомы гипофиза, в болезнь Иценко-Кушинга за двухлетний период наблюдения.

Экспрессия гранинов в ткани НАГ

В рамках иммуногистохимического анализа мы определили реактивность клеток по отношению к гранинам - ХгА, СгII и Сн. Оценка степени выраженности экспрессии гранинов оценивалось по полуколичественной шкале: от 0 (отсутствие экспрессии) до III (выраженная экспрессия). Полученные данные отображены в таблице 8.

Таблица 8. Иммуногистохимическая реакция с АТ к хромогранину А (ХгА), секретогранину II (СгII) и секретоневрину (Сн) в зависимости от степени окрашивания*

	0	I	II	III
	Количество (%)	**Количество (%)**	**Количество (%)**	**Количество (%)**
ХгА	8 (17,0%)	17 (36,2%)	12 (25,5%)	10 (21,3%)
СгII	2 (4,3%)	6 (13,0%)	14 (30,4%)	24 (52,2%)
Сн	10 (20,0%)	11 (22,0%)	12 (24,0%)	17 (34,0%)

* - 0 - нет окрашенных клеток, I (слабая)- окрашено до 10% клеток, II (умеренная)- окрашено более 10 %, но менее 50% клеток, III (выраженная)- окрашено более 50% клеток.

Иммунопозитивность к ХгА выявлена в 39 случаях (83%). Положительная реакция с АТ к ХгА отмечена в 23-х из 24-х гонадотропином, при этом преобладали 2 и 3 степени окрашивания. Положительная реакция с АТ к ХгА

определена в 10 из 12 гормон-негативных опухолей с преобладанием I степени окрашивания. В случае «немых» кортикотропином позитивная реакция с АТ к ХгА наблюдалась в 2-х случаях из 6, среди «немых» соматотропином – в 3-х случаях из 4. В материале удаленной опухоли с сочетанной реактивностью к АКТГ и СТГ («немая» кортикосоматотропинома) определено окрашивание к ХгА II степени. Иммуноэкспрессия к ХгА представлена на рис.9.

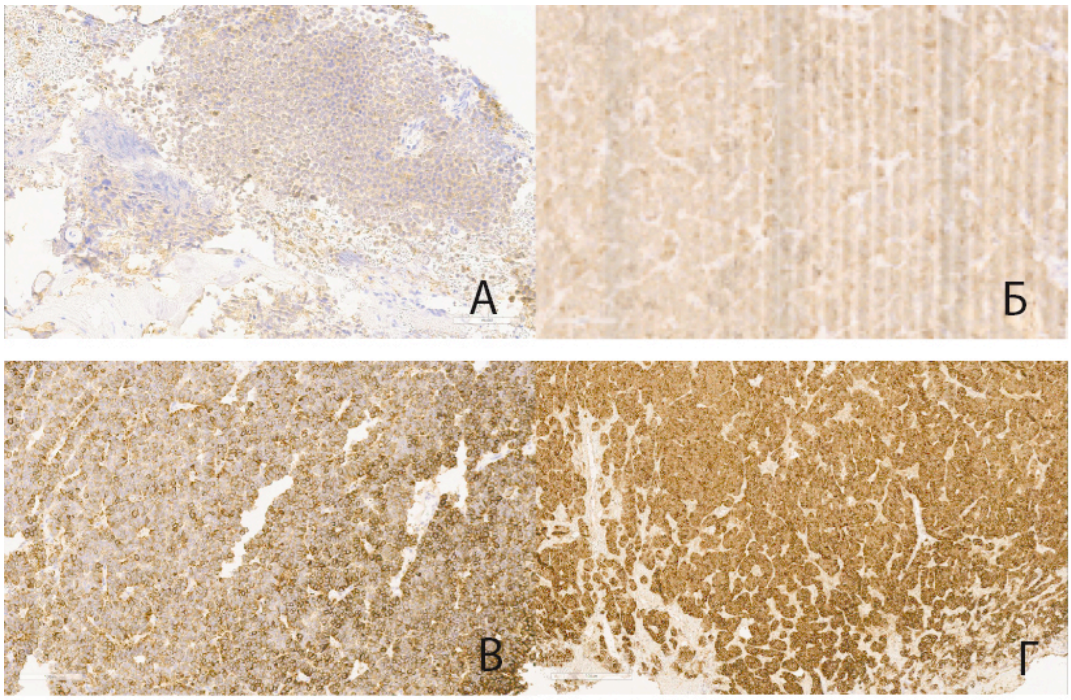

Рисунок 9. Иммуногистохимическая реакция с антителами к хромогранину А в неактивных аденомах гипофиза

А. Отсутствие окрашивания, х300 **Б.** I степень окрашивания х300
В. II степень окрашивания, х300 **Г.** III степень окрашивания, х300

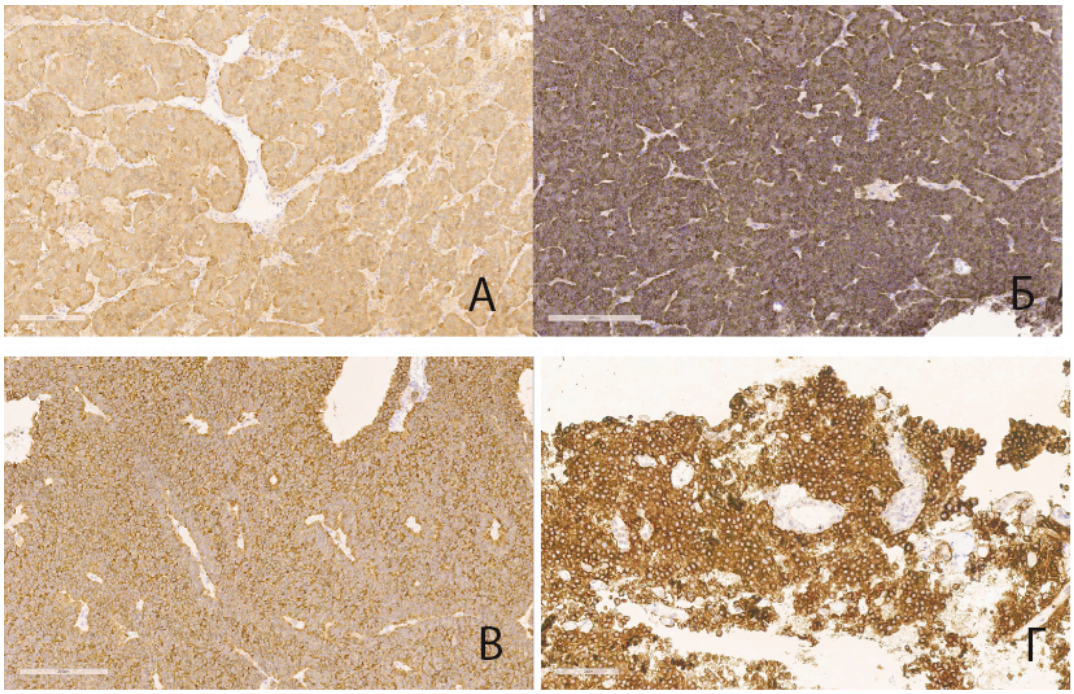

Рисунок 10. Иммуногистохимическая реакция с антителами к секретогранину II в неактивных аденомах гипофиза

А. Отсутствие окрашивания, х300 **Б.** I степень окрашивания х300
В. II степень окрашивания, х300 **Г.** III степень окрашивания, х300

При анализе иммунореактивности положительная реакция с АТ к СгII выявлена в 44 наблюдениях (93,6%), с преобладанием III степени окрашивания (рис.10). Иммунопозитивность к СгII наблюдалась во всех случаях «немых» гонадо-, кортико и соматотропином и отсутствовала в 3-х гормон-негативных опухолях.

Иммунноэкспрессия Сн обнаружена в 40 случаях (85,1%). Отсутствие иммунной реакции отмечено в 4/12 случаях гормон-негативных аденом, в 1/24 случае «немой» гонадотропиномы, в 1/6 - «немой» кортикотропиномы, в одном из четерых случаев «немой» соматотропиномы. В опухоли с сочетанной положительной реакцией с АТ к АКТГ и СТГ наблюдалось окрашивание III степени (рис.11).

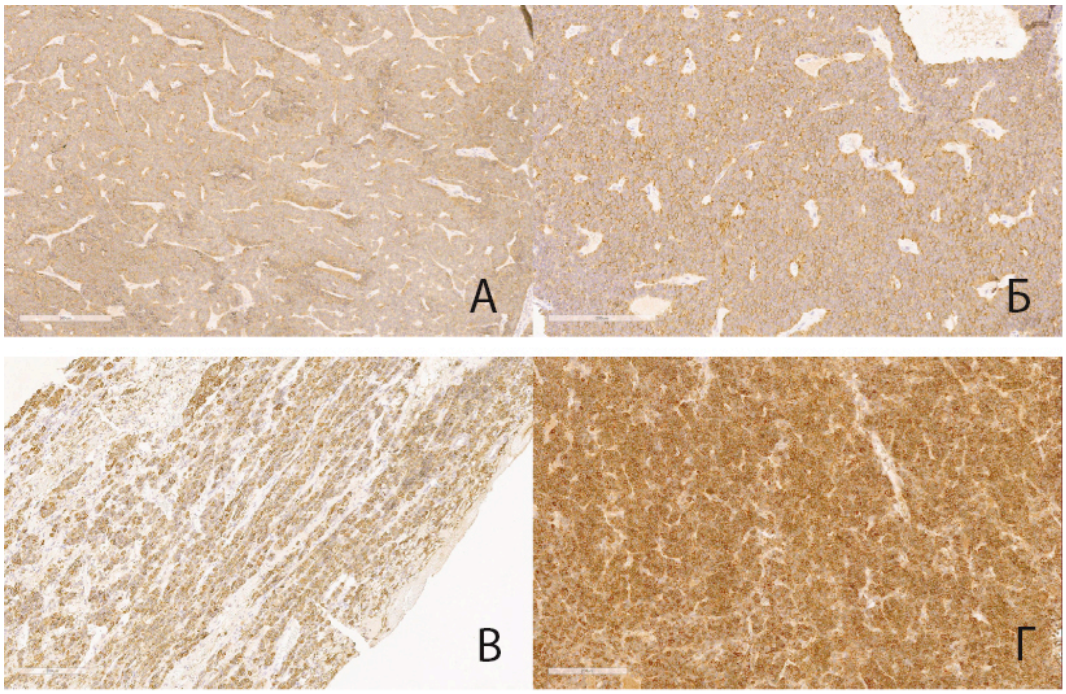

Рисунок 11. Иммуногистохимическая реакция с антителами к секретоневрину в неактивных аденомах гипофиза

А. Отсутствие окрашивания, х300 **Б.** I степень окрашивания х300
В. II степень окрашивания, х300 **Г.** III степень окрашивания, х300

Мы не выявили корреляций между иммунным окрашиванием на гранины и различными морфологическими типами НАГ. Тем не менее, намечена тенденция, согласно которой иммунная реакция по отношению к гранинам была выше среди «немых» гонадотропином с преобладанием III степени окрашивания. Распределение иммунореактивности к гранинам в зависимости от степени окрашивания и морфологического типа опухоли представлено на рис. 12 (А-Г).

А

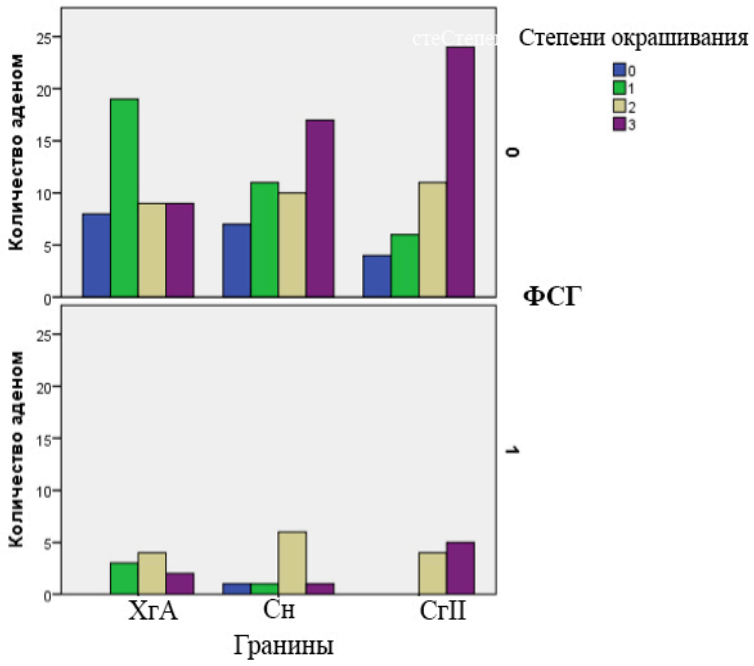
Степени окрашивания
0
1
2
3
Количество аденом
0
5
10
15
20
25
0
1
ФСГ
ХгА
Сн
СгII
Гранины

Б

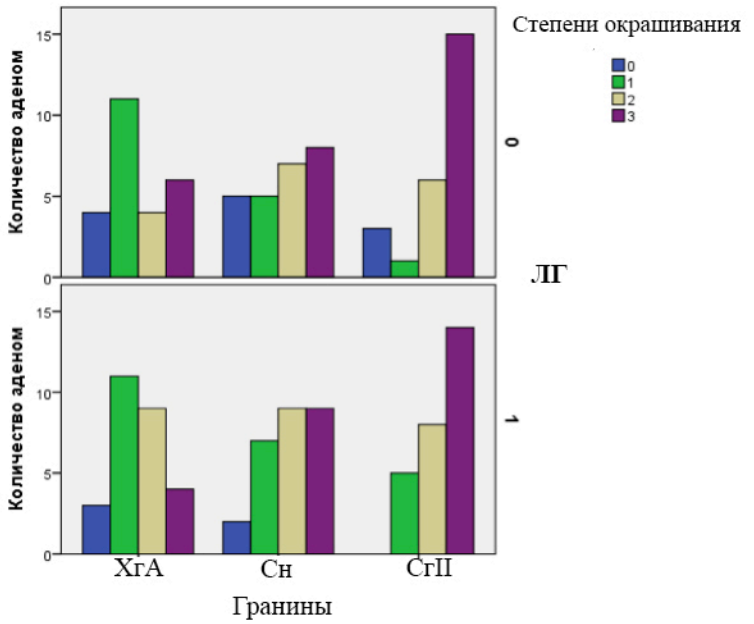
Степени окрашивания
0
1
2
3
Количество аденом
0
5
10
15
0
1
ЛГ
ХгА
Сн
СгII
Гранины

В

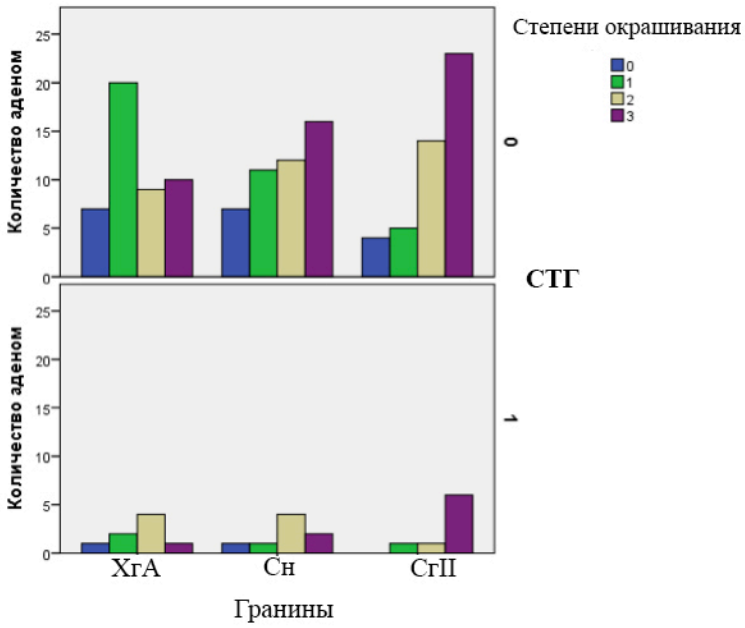

Г

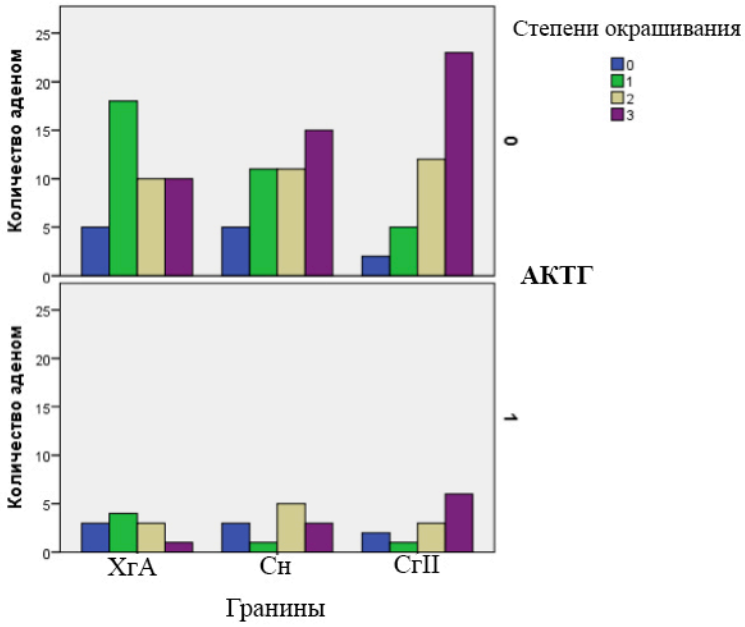

Рисунок 12 (А-Г). Иммуноэкспрессия хромогранина А, секретогранина II, секретоневрина среди различных морфологических типов неактивных аденом гипофиза

* Степени окрашивания: 0 - нет окрашенных клеток, I (слабая) - окрашено до 10% клеток, II (умеренная) - окрашено более 10 %, но менее 50% клеток, III (выраженная)- окрашено более 50% клеток

** 0 – отсутствие иммунореактивности к тропному гормону гипофиза; 1 – наличие иммунореактивности к тропному гормону гипофиза

Мы сопоставили результаты иммуногистохимического исследования с радиологическими характеристиками аденом. Статистически значимых корреляций между иммуноэкспрессией гранинов в ткани, размерами и направлением роста аденомы выявлено не было. Мы сопоставили экспрессию ХгА в группах инвазивных и неинвазивных аденом, и получили статистически достоверную разницу, согласно тесту Манна-Уитни p=0,013. При дальнейшем математическом анализе данных определена прогностическая значимость позитивной реакции ХгА в зависимости от ее выраженности в отношении инвазивного роста опухоли по классификации Hardy J. (рис.13). Чем выше иммуноэкспрессия ХгА в ткани – степень окрашивания более I, тем больше вероятность инвазии в окружающие структуры (чувствительность - 0,8, специфичность - 0,72, диагностическая точность - 76,6), при логистическом регрессионом анализе уровень достоверности p=0,021. Для иммуноэкспрессии СгII и Сн подобных результатов не получено.

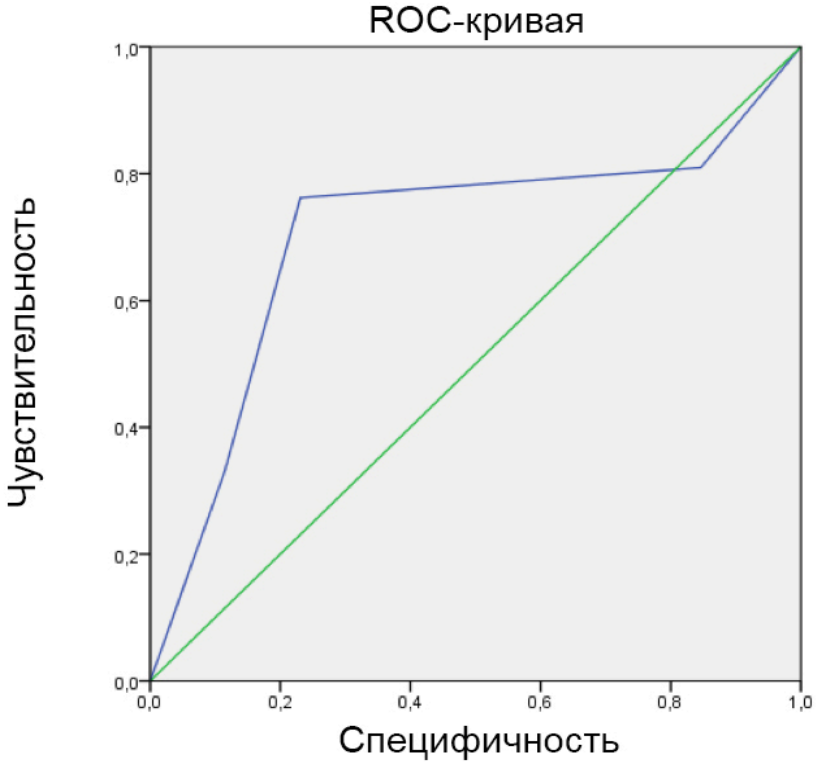

Рисунок 13. Площадь под кривой (AUC)=0,705*

*Иммуноэкспрессия хромогранина А – предиктор инвазивного роста у пациентов с НАГ

Индекс пролиферации ki-67

Индекс пролиферативной активности в различных опухолях имеет разные значения, являясь при этом независимым прогностическим признаком, позволяющим определить клиническое течение и прогноз заболевания. Согласно классификации опухолей эндокринной системы ВОЗ, значение ki-67 более 3% свидетельствует об инвазивном росте аденомы и более агрессивном течении заболевания [38].

Для оценки пролиферативной активности НАГ мы исследовали иммуноэкспрессию маркера опухолевой пролиферации ki-67. Медиана показателя пролиферации ki-67 составила 2%, минимальное значение – 0,5%, максимальное – 7%. Мы разделили исследуемые опухоли на две группы: с высоким значением ki-67 (ki-67> или = 3) и низким (ki-67 < 3). Показатель ki-67, равный и более 3%, определен в 11 случаях (23,4%). Максимальный уровень ki-67 (7%) выявлен в гормон-негативной аденоме гипофиза, минимальные значения (0,5%) наблюдались при различных морфологических типах НАГ, как с положительной иммуной реакицей с АТ к тропным гормонам гипофиза, так и без нее.

Мы распределили исследуемые опухоли в зависимости от окрашивания на ЛГ/ФСГ; АКТГ и СТГ и сравнили показатели ki-67 с учетом морфологического типа аденомы гипофиза. Изолированного окрашивания на пролактин в изучаемой группе представлено не было, в связи с этим данные опухоли включены в основные группы. Достоверной разницы в различных морфологических типах опухолей выявлено не было. Средние показатели ki-67 в зависимости от окрашивания на тропные гормоны гипофиза представлены на рис. 14.

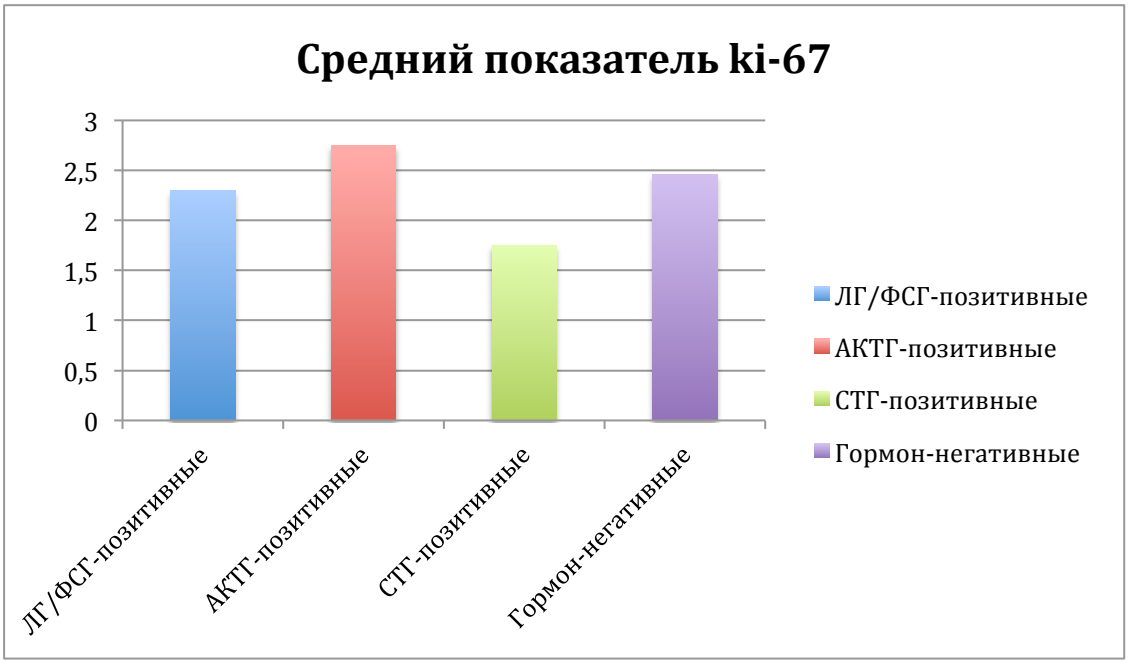

Рисунок 14. Распределение неактивных аденом гипофиза (по данным иммуногистохимического исследования) с учетом реактивности к тропным гормонам гипофиза и средних показателей ki-67

Мы не выявили зависимости показателя ki-67 от пола, возраста больных, длительности заболевания. Связи между иммуноэкспрессией ki-67 и такими гистологическими характеристиками, как наличие митозов и полиморфизм ядер, выявлено не было. Корреляционных связей между размером опухоли и ki-67 в нашем исследовании не выявлено.

Мы сравнили уровни индекса пролиферации ki-67 в группах инвазивных и неинвазивных аденом, но значимых различий не получили. Тем не менее, в случае инвазивных аденом гипофиза медиана ki-67 составила 1,75% (от 0,5% до 7%), при неинвазивных - 1% (от 0,5% до 5%). Возможно, что при большем количестве наблюдений мы смогли бы получить статистические доказательства того, что индекс пролиферации ki-67 выше при инвазивных опухолях. Нами также выявлено, что митозы чаще встречались в случае инвазивного роста аденомы – в 8/11 наблюдений, по сравнению с неинвазивными – 3/11, что указывает на больший пролиферативный потенциал инвазивно-растущих образований.

Обсуждение

По результатам иммуногистохимического исследования, среди морфологических типов НАГ преобладали «немые» гонадотрофные аденомы - 24 случая (51,1%) и гормон-негативные опухоли – 12 (25,5%). Полученные данные подтверждаются результатами других исследований, в которых продемонстрировано преобладание «немых» гонадотропином и ноль-клеточных опухолей среди других типов НАГ [1,3,35,85]. Однако в исследовании Mahta A. и соавт.,проводивших иммуногистохимическое исследование 85 неактивных аденом, процент «немых» гонадотропином был значимо ниже. Окрашивание к ЛГ и/или ФСГ наблюдалось в 6-ти случаях (7,1%), в большинстве случаев (67/78,8%) выявлены ноль-клеточные аденомы [101].

В нашей работе иммуноэкспрессия АКТГ выявлена в 7 случаях (12,8%), с небольшим превалированием у женщин (4/3). В группе «немых» кортикотропином в 4 из 7 наблюдений отмечались гигантские аденомы, при этом средний индекс пролиферации составил 2,6%, что сопоставимо с показателями при других гистологических типах НАГ. Параселлярный рост опухолевой ткани с инвазией в кавернозные синусы определялся в 3/7 наблюдений. Статистически значимых корреляций между окраской на АКТГ, размером опухоли и параселлярным ростом выявлено не было, что может быть объяснено небольшой выборкой исследования и требует дальнейшего изучения на больших группах. Согласно проводимым исследованиям, «немые» кортикотропиномы с иммуннореактивностью к АКТГ чаще встречаются у женщин и характеризуются более агрессивным течением заболевания по сравнению с другими типами НАГ. Среди «немых» кортикотропином преобладает инвазивный рост образования с прорастанием кавернозных синусов, что является причиной большей частоты рецидивов в более короткие сроки после операции по отношению к другим типам НАГ [14,33]. Тем не менее, индекс пролиферации ki-67 в большинстве случаев «немых» кортикотропином остается низким (менее 3%), и не может использоваться в качестве предиктора рецидива после проведенного хирургического лечения. В исследовании Cury M.L. положительная реакция с АТ

к АКТГ определялась в 9,6% случаев [35]. Полученные нами результаты не противоречат данным других исследований, где существенной разницы в значениях индекса пролиферации ki-67 при «немых» кортикотропиномах по сравнению с другими морфологическими типами также не определялось [127,171].

В настоящем исследовании иммуноэкспрессия СТГ отмечалась в 5-ти случаях (10,6%), в основном, в сочетании с окрашиванием на другие тропные гормоны гипофиза. Параселлярное распространение опухоли обнаружено в 3 из 5 случаев. Средний возраст пациентов с «немыми» соматотропиномами составил 51,8 года, что сопоставимо с основной группой. Мы не выявили значимого повышения уровня индекса пролиферации по сравнению с другими типами НАГ, средний показатель индекса пролиферации ki-67 составил 1,5%. Статистически значимых взаимосвязей между иммунным окрашиванием на СТГ, размером опухоли и характером распространения опухолевой ткани не выявлено. По данным литературы, в группе НАГ «немые» соматотропиномы встречаются, в среднем, в 9-10% случаев. Они чаще выявляются у лиц молодого возраста, характеризуются инвазивным ростом, высоким индексом пролиферации и большей частотой рецидивов в послеоперационном периоде. «Немые» соматотропиномы часто демонстрируют плюригормональное окрашивание, в 40% случаев может наблюдаться сочетанная положительная реакция с АТ к пролактину [86,165].

Пролиферативная активность клеток опухолей человека коррелирует со степенью их гистологической и биологической активности. Ядерный антиген ki-67 представляет собой основную часть нуклеарного матрикса, связанную с хромосомами в фазы митоза. Экспрессия ki-67 позволяет выделить опухолевые клетки, находящиеся в активной фазе клеточного цикла (G1-, S-, G2- и M-фазы). Иммуногистохимическое определение индекса пролиферации ki-67 считается необходимым для оценки пролиферативного потенциала и инвазивности опухоли, хотя, согласно данным литературы, отсутствует единое мнение об информативности иммуноэкспрессии ki-67 как маркера инвазивного роста

опухоли. Тем не менее, определение индекса мечения ki-67 остается наиболее достоверным показателем клеточной пролиферации в аденомах гипофиза [38]. Мы не получили статистически достоверных различий уровня ki-67% в группах инвазивных и неинвазивных аденом. Медианы индекса пролиферации составили 1,75% и 1% соответственно. В своей работе Thapar K. и соавт. продемонстрировали, что средний показатель ki-67 среди инвазивных аденом был 4,66%, среди неинвазивных - 1,37 % ($p<0,01$) [159]. Несоответствие наших результатов и данных литературы может быть связано с использованием различных рентгенологических критериев, используемых для деления опухолей на инвазивые и неинвазивные.

В нашей работе выявлена высокая иммуноэкспрессия НАГ по отношению к различным гранинам. Позитивная реакция к ХгА, СгII и СН определялась соответственно в 83%, 93,6% и 85,1% случаев, с преобладанием II и III степеней окрашивания в зависимости от типа опухоли. Гранины обладают гормоноподобными эффектами, активно участвуют в процессах синтеза и секреции пептидных гормонов. Таким образом, высокая иммуноэкспрессия гранинов при НАГ подтверждает предположения о том, что они свидетельствуют о секреторном потенциале НАГ и могут использоваться в качестве их иммуногистохимических маркеров. Экспрессия ХгА преобладала в группе «немых» гонадотропином, что согласуется с результатами других исследований. В исследовании Pawlikowski M. и соавт. экспрессия ХгА в удаленной ткани НАГ ткани выявлена в 70,7% наблюдений, в 100% гонадотропином и ноль-клеточных аденом [126]. В работе Riva C. и соавт. проанализировано 219 аденом гипофиза с различной секреторной активностью, при этом экспрессия ХгА отмечалась во всех случаях «немых» гонадотропином, в одном наблюдении активной тиротропиномы. Позитивное окрашивание на ХгА отсутствовало средиактивных кортикотропином и пролактином, незначительная иммунная реакция определялась в секретирующих сомато- и маммосоматотропиномах [137]. Наличие различной иммуноэкспрессии ХгА в активных и неактивных аденомах гипофиза подтверждается результатами работы Colombo P. и соавт., при

проведении иммуносцинтиграфии с антителами к ХгА положительная реакция отмечалась в 9/11 случаев неактивных аденом, и только в одном случае активной соматотропиномы [30].

В нашем исследовании иммуноэкспрессия СгII и Сн определена практически во всех случаях «немых» гонадотропином, с превалированием II и III степеней окрашивания. Согласно проводимым исследованиям, СгII оказывает влияние на синтез и секрецию гликопротеиновых гормонов, что подтверждают результаты экспериментальной работы Vauskaus V. и соавт. на гипофизе приматов. В промоуторе СгII, выделенного из геномной ДНК, обнаружен цАМФ-чувствительный участок, отвечающий за чувствительность к действию гонадотропин-рилизинг гормона. Промоуторы СгII приматов и человека практически идентичны. Авторы доказали, что СгII и гонадотропины стимулируются гонадотропин-рилизинг гормоном, что приводит к их сочетанной активации в ткани аденогипофиза [164].

Rosa P. и соавт. провели иммуногистохимический анализ 5-ти неактивных аденом гипофиза с использованием антител к ХгА, ХгВ и СгII. Позитивная реакция в отношении хромогранина А отмечалась в 3/5 случаев аденом, при этом окрашивание на ХгВ и СгII представлено во всех образцах [139]. В другом исследовании Lloyd R.V. и соавт. проанализировали экспрессию различных гранинов в 25 аденомах гипофиза методом определения мРНК. Большинство пролактином и кортикотропином не экспрессировали ХгА мРНК, в случае соматотропином определялась низкая и умеренная экспрессия мРНК. При этом мРНК разных секретогранинов II, III и V типов отмечалась во всех типах гипофизарных аденом [97].

Исследования в целях изучения взаимосвязи между экспрессией Сн и активностью гонадотрофных клеток проводились на животных моделях. В исследованиях на золотых рыбках Zhao E. и соавт. продемонстрировали, что инкубация с гонадотропин-рилизинг гормоном значимо повышала экспрессию СгII и его деривата Сн. Повышение уровня секретоневрина приводило к активации гонадотрофов и увеличению синтеза и секреции ЛГ [178]. Схожие

результаты получены на мышиных моделях [179]. С помощью радиоиммунного анализа авторы доказали, что введение Сн вызывало усиление синтеза ЛГ в гонадотрофах. К возможным механизмам данных эффектов авторы относят активацию специфических протеинкиназ и цАМФ-чувствительных каналов в гонадотрофных клетках [177]. Опубликованные в этой работе данные указывают на значимые взаимосвязи между экспрессией Сг II и секретоневрина, и гликопротеиновыми гормонами.

Таким образом, наличие иммунореактивности к различным гранинам (ХгА, СгII, СН) подтверждает гипотезу о секреторном потенциале НАГ. Положительная реакция с АТ к гранинам может использоваться в качестве иммуногистохимического маркера степени секреторного потенциала.

3.3 Гранины в качестве биохимических маркеров НАГ

Определение уровней ХгА, СгII в сыворотке крови и Сн в плазме крови до и после хирургического вмешательства выполнено у 42-х пациентов. Забор крови до операции проводился на этапе диагностики заболевания, повторно - на 5-10 сутки после трансназальной аденомэктомии. В качестве группы контроля в исследование включено 24 человека - здоровые лица без нейроэндокринной патологии. Нами также определены уровни гранинов у 6 пациентов с верифицированным диагнозом акромегалии и у 6-ти пациентов с болезнью Иценко-Кушинга, ранее не получавших медикаментозную терапию и не перенесших хирургического лечения. Учитывая немногочисленность группы пациентов с гормонально-активными аденомами, в сравнительный анализ они включены не были. Сведения об уровнях гранинов в исследуемой и контрольной группах представлены в таблице 9.

Таблица 9. Результаты биохимического определения гранинов в исследуемой группе и группе контроля (здоровые лица без нейроэндокринной патологии)

	ХгА (А)*	**Сг II (А)**	**Сн (А)**	**ХгА (В)****	**СгII (В)**	**Сн (В)**
Исследуемая группа						
Медиана	51,4	2,32	3,2	51,86	6,65	2,87
Минимум (нг/мл)	17,8	0,69	0,09	13,7	0,71	0,2
Максимум (нг/мл)	143,5	317,3	8,7	367,4	323,1	11,2
Контрольная группа (здоровые лица)						
Медиана	33,89	2,56	3,01	-	-	-
Минимум (нг/мл)	15,52	0,25	2,07	-	-	-
Максимум (нг/мл)	76,4	183,77	32,19	-	-	-

* А – до проведения оперативного лечения

**В – после проведения оперативного лечения

Определение уровня ХгА в клинической практике применяется для диагностики и динамического наблюдения НЭО с высокой секреторной активностью. Повышение концентрации ХгА определяется при НЭО желудочно-кишечного тракта, опухолях, происходящих из хромафинной ткани (феохромоцитомах, нейробластомах). Для данных типов характерна наибольшая чувствительность и специфичность биохимического определения ХгА, в связи с чем разработан и внедрен в практику НЭО референсный диапазон. Несмотря на то что значимое повышение ХгА отмечается при НЭО с выраженной секреторной активностью, оно также выявляется и в случае неактивных образований гипоталамо-гипофизарной области. Необходимо отметить, что в случае несекретирующих опухолей измерение ХгА имеет вспомогательное значение, так как референсные значения в настоящее время не разработаны и не внедрены в клиническую практику.

В нашем исследовании медианы уровней ХгА до и после операции - ХгА (А) и ХгА (В) - составили 51,4 нг/мл (стандартное отклонение (SD)33,79) и 51,9 нг/мл (SD 62,8), достоверной разницы между показателями ХгА (А) и ХгА (В) получено не было. В используемом готовом наборе референсный диапазон составил более 3 нмоль/л (> 108 нг/мл). Повышение уровня ХгА (А) более 108 нг/мл (медиана 120,8, SD 10,75) отмечалось у 7-ми пациентов (16,7%), в 5/7 случаев опухоли являлись «немыми» гонадотропиномами, в 2/7 – гормон-негативными образованиями. После операции снижение показателя ХгА менее 108 нг/мл выявлялось в данной группе у 2(7) пациентов. Минимальные значения ХгА (А), в нашей работе они были менее 30 нг/мл, определялись в 5-ти наблюдениях, в 4/5 гормон-негативных опухолях и в 1/5 «немой» гонадотропиноме.

Повышение уровня ХгА (А) более 108 нг/мл в группе здоровых лиц не отмечалось, медиана - 33,89 нг/мл (SD 67,3). При сопоставлении медиан ХгА (А) в исследуемой и контрольной группах согласно статистическому тесту Манна-Уитни получена достоверная разница, p=0,041, что указывает на повышение синтеза и секреции ХгА у пациентов с НАГ и свидетельствует о секреторном потенциале аденом (рис.15). При анализе биохимических показателей в группах

пациентов с болезнью Иценко-Кушинга и акромегалией средние уровни составили 148,24 нг/мл и 20,9 нг/мл. Таким образом, для активных кортикотропином отмечено максимальное повышение ХгА (А).

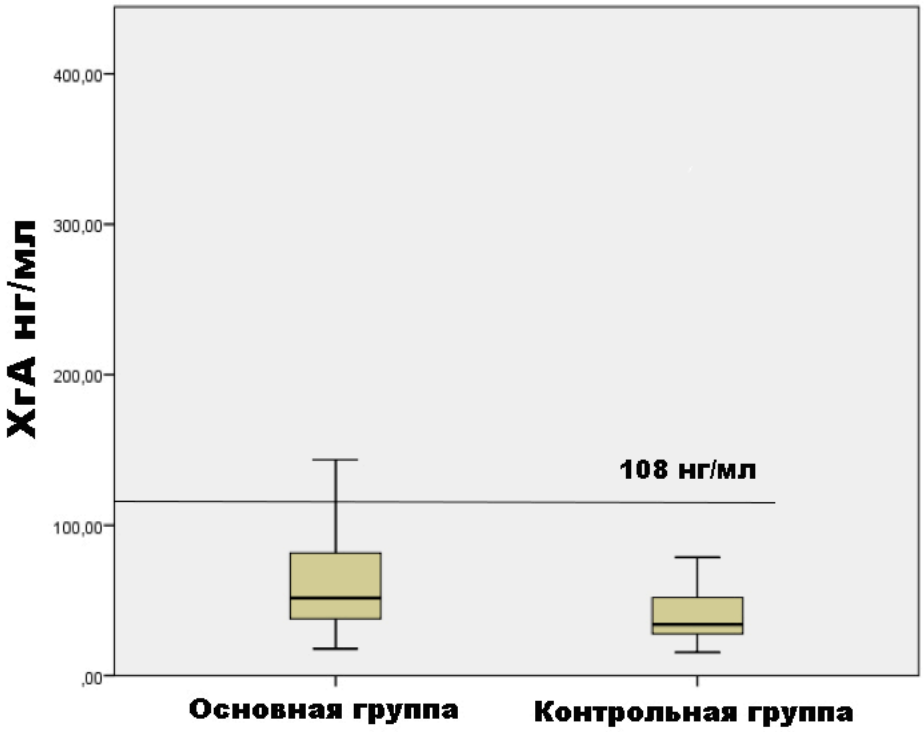

Рисунок 15. Медианы исходных уровней хромогранина А в основной и контрольной группах

В настоящее время биохимическое определение уровней СгII и Сн применяется исключительно в рамках научных исследований. В используемых готовых наборах диапазон измерений для СгII составил 1,25-80 нг/мл, для Сн – 0-50 нг/мл, показатели, выходящие за пределы референсного диапазона, исключены при анализе полученных данных. Медианы уровней СгII до и после операции - СгII (А) и СгII (В) - составили 2,32 нг/мл (SD=57,51) и 6,65 нг/мл (SD 56,43). При анализе полученных данных определена достоверная разница между показателями СгII до и после лечения, p=0,041 по статистическому тесту Вилкоксона (рис.16). Уровни СгII (А) в основной и контрольной группах сопоставимы по своим значениям, у здоровых лиц медиана СгII была 2,56 нг/мл. Средние показатели в группах с болезнью Иценко-Кушинга и акромегалией

составили 1,46 нг/мл и 7,05 нг/мл соответственно. Медианы уровней Сн до и после операции - Сн (А) и Сн (В) – в нашем исследовании были 2,92 нг/мл (SD=1,56) и 2,87 нг/мл (SD=2,01). Достоверных различий показателей в основной и контрольной группах не выявлено. Средние показатели в группах с болезнью Иценко-Кушинга и акромегалией составили 3,8 нг/мл и 2,7 нг/мл, что также сопоставимо с исследуемой и контрольной группами.

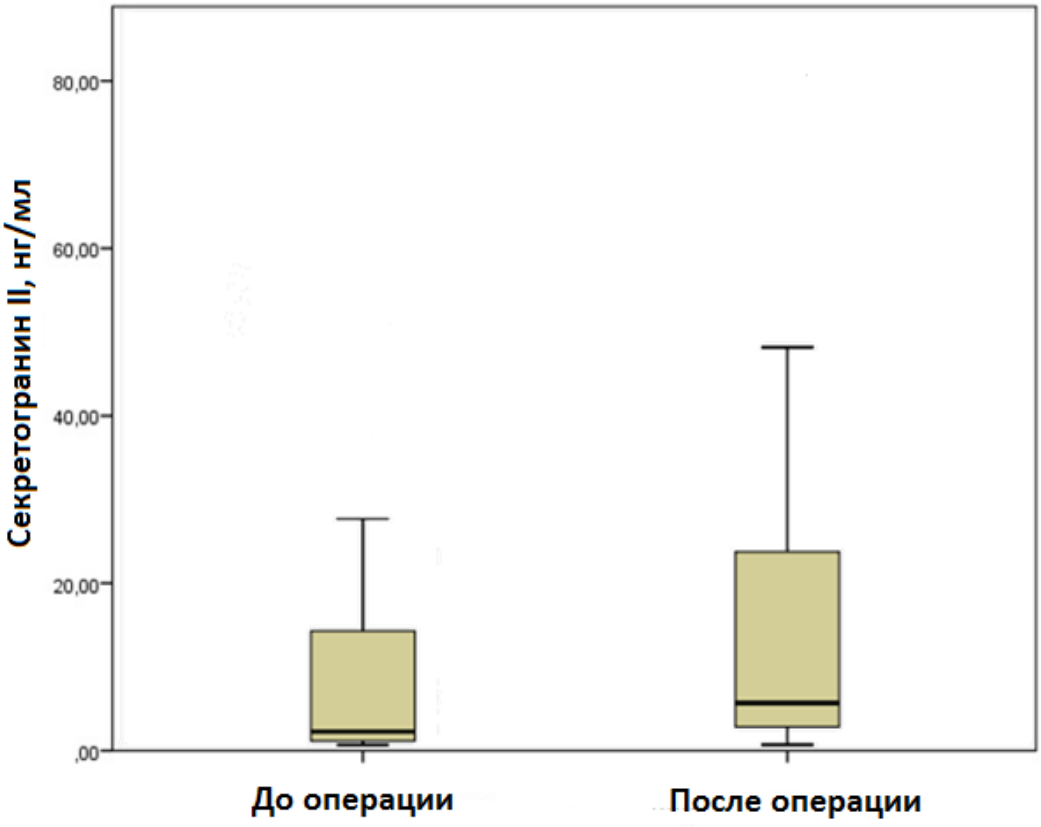

Рисунок 16. Медианы уровня секретогранина II до и после проведения оперативного лечения

Результаты биохимического исследования мы сопоставили с морфологическими и радиологическими характеристиками опухолей. Статистически значимых корреляций между биохимическими уровнями и иммуноэкспрессией гранинов в опухолевой ткани (независимо от степени окрашивания) получено не было.

Сравнительный анализ между биохимическим уровнем ХгА и распространением опухоли проведен с использованием критерия Манна-Уитни, для ретроселлярного роста p=0,02, инфраселлярного p=0,001, пара(D)селлярного p=0,03. Выявлена прогностическая значимость уровня ХгА (А) в отношении направления роста аденомы. Уровень ХгА (А) менее 143 нг/мл свидетельствует об отсутствии риска ретроселлярного роста аденомы (чувствительность – 0, специфичность - 0,97, диагностическая точность - 88,1), p=0,039. Повышение уровня ХгА более 107 нг/мл ассоциировано с высоким риском инфраселлярного роста (чувствительность - 0,6, специфичность - 0,93, диагностическая точность - 83,3), p=0,008; более 133 нг/мл - с пара(D)селлярным ростом (чувствительность - 0,5, специфичность - 0,78 диагностическая точность - 76,2), p=0,048. Взаимосвязь между уровнем ХгА и характером роста опухоли определена методом логистического регрессионного анализа.Данные представлены на рис. 17-19.

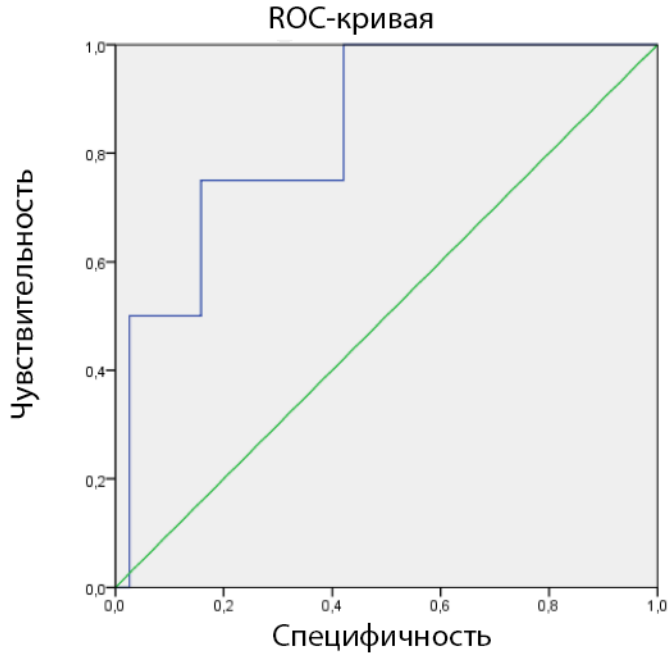

Рисунок 17. Площадь под кривой (AUC) =0,842*

*Уровень хромогранина А менее 143 нг/мл свидетельствует о низком риске ретроселлярного роста неактивных аденом гипофиза.

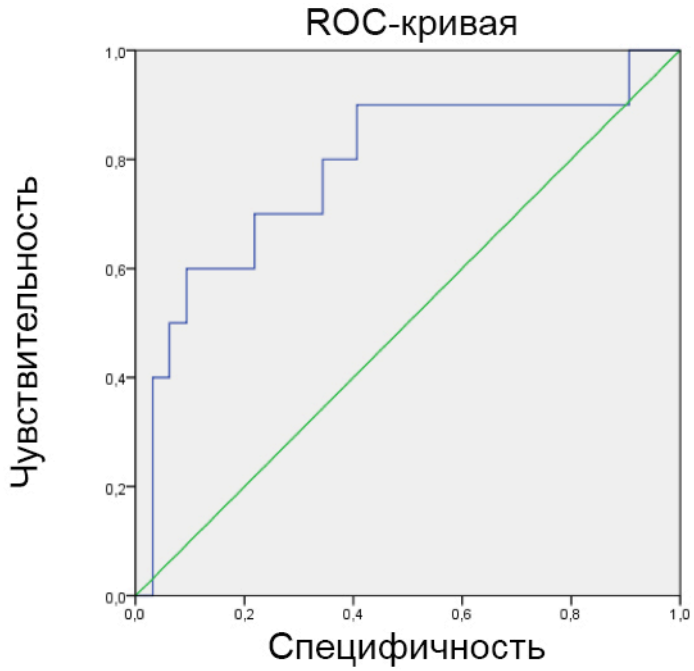

Рисунок 18. Площадь под кривой (AUC) =0,784*

*Уровень хромогранина А более 107 нг/мл – предиктор инфраселлярного роста неактивных аденом гипофиза.

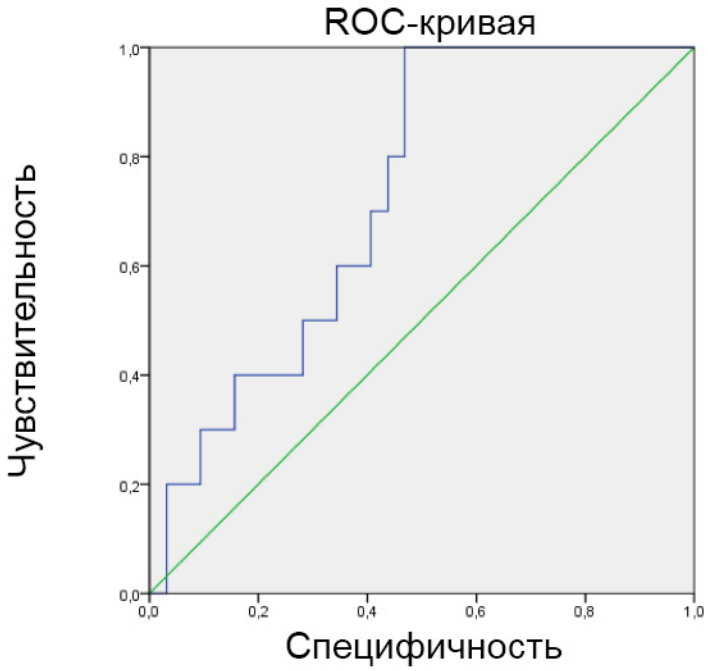

Рисунок 19. Площадь под кривой (AUC) =0,782*

*Уровень хромогранина А более 133 нг/мл – предиктор пара(D)селлярного роста неактивных аденом гипофиза.

Обсуждение

Согласно анализу литературы, гранины могут использоваться для оценки секреторного потенциала и в качестве неспецифического маркера опухолей, что особенно важно для ранней диагностики «немых» опухолей [75,126].

В нашей работе выявлено, что положительная иммуноэкспрессия ХгА в ткани аденомы сопровождается умеренным повышением его биохимических показателей. Медиана ХгА до оперативного лечения составила 51,4 нг/мл, в большинстве наблюдений его уровень не превышал референсный диапазон, разработанного для НЭО с высоким секреторным потенциалом – 108 нг/мл. Уровень ХгА более 108 нг/мл отмечен в 16,7% случаев. При сопоставлении показателей у пациентов с НАГ и в контрольной группе (здоровые лица) медиана уровня ХгА была достоверно ниже во втором случае, p=0,041, что свидетельствуют о большей секреторной активности у пациентов с НАГ по сравнению с лицами без нейроэндокринной патологии. Pawlikowski M. и соавт. выявили более значимое повышение уровня ХгА в группе «немых» аденом. Определение концентрации ХгА проводилось готовым набором, превышение референсного диапазона (2-18 Ед) наблюдалось у 6/9 больных с «немыми» гонадотропиномами, в 3/4 ноль-клеточных аденом, у 1/2 пациентов с пролактиномой и у 1/4 - с соматотропиномой. Увеличение концентрации ХгА плазмы крови ассоциировалось с иммуноэкспрессией гранина в удаленной ткани (26,5 ± 25,5 Ед/л), однако достоверной разницы в биохимических показателях ХгА в группе иммунопозитивных и негативных опухолей не получено. Самые низкие уровни ХгА определялись в группе активных соматомаммотропином (8,4 ± 6,2 Ед/л), что согласуется с нашими данными. В исследовании Pawlikowski M. и соавт. не отмечалось повышения биохимического уровня ХгА у пациентов с гиперкортицизмом, тем не менее, в нашем исследовании максимальные значения ХгА отмечены у пациентов с болезнью Иценко-Кушинга [126]. Полученные расхождения могут быть объяснены как небольшими выборками, так и различиями в клинической картине заболевания. В наше исследование включены пациенты с тяжелыми проявлениями болезни Иценко-Кушинга, в то время как в

работе Pawlikowski M. изучались пациенты с наличием и без клинических симптомов гиперкортицизма.

В литературе обсуждается возможность повышения информативности биохимического определения ХгА на фоне стимуляции ТРГ. Nobels F. и соавт. выявили повышение концентрации ХгА более 300 мкг/л в 69% случаев НАГ, а также значимое увеличение его уровня после стимуляции ТРГ. Подобного эффекта в контрольной группе не отмечалось [118].

В нашем исследовании показатели СгII и Сн в основной и контрольной группах были сопоставимы друг с другом, статистически значимых корреляций между уровнями данных гранинов в образцах крови и иммуноэкспрессией в ткани не получено. Нами определена достоверная разница между показателями СгII до и после операции. С учетом результатов исследований, демонстрирующих влияние СгII и его дериватов на формирование первичного иммунного ответа, увеличение концентрации СгII после оперативного лечения может быть обусловлено развитием воспалительной реакции в ответ на механическое повреждение. Возможно, повышение уровня СгII связано с устранением компрессии аденогипофиза после удаления опухолевой ткани и, как следствие, активацией его секреторной активности.

В настоящее время имеются немногочисленные исследования, посвященные биохимическому определению уровней СгII и Сн у пациентов с аденомами гипофиза. В литературе представлены работы, направленные на изучение биохимических показателей гранинов в крови и моче у пациентов с активно секретирующими НЭО. В работе Stridsberg M. и соавт. определяли уровни различных гранинов (ХгА, ХгВ, СгII, панкреастатина) в плазме и моче у пациентов с типичным карциноидом и опухолями поджелудочной железы. При анализе полученных данных увеличение концентрации ХгА выявлялось в 99%, случаев, ХгВ - в 88%, СгII на - в 6%, панкреастатина - в 46%. Превышение референсного диапазона в анализах мочи определено в 39, 15, 14 и 33% наблюдений соответственно. Полученные результаты свидетельствуют о невысокой информативности определения СгII в случае НЭО с высоким

секреторным потенциалом [154]. Ischia R. и соавт. в своем исследовании изучали диагностическую значимость определения уровня секретоневрина в образцах крови и мочи у пациентов с различными НЭО. Максимальное повышение уровня Сн в сыворотке крови отмечалось при карционоидах кишечника и поджелудочной железы, феохромоцитомах, при этом после оперативного лечения у пациентов с данными новообразованиями показатели Сн значимо снижались. Концентрации Сн при наличии гиперпролактинемии и гиперсекреции СТГ, а также при других типах аденом гипофиза были сопоставимы с контрольной группой и сохранялись в референсном диапазоне 22,1 +/- 1,1 ммоль/мл. Значимое повышение уровня Сн в моче наблюдалось в одном случае карциноида [75].

Таким образом, биохимическое определение уровня ХгА может использоваться в качестве маркера секреторной активности НАГ. Биохимические уровни СгII и Сн не обладают необходимыми чувствительностью и специфичностью, что не позволяет использовать их в качестве надежного маркера данного заболевания.

3.4 Предикторы рецидива НАГ

В наше исследование вошло 11 пациентов с верифицированным рецидивом НАГ. Все пациенты ранее перенесли хирургическое лечение в объеме трансназальной или транскраниальной аденомэктомий, троим дополнительно проводилась лучевая терапия с целью профилактики рецидива. Структура и объем проводившегося лечения в данной группе пациентов представлены в таблице 10.

Таблица 10. Структура и объем проводившегося лечения у пациентов с неактивными аденомами гипофиза, перенесшими ранее оперативное лечение и лучевую терапию

№	Пол	Возраст	Транскраниальная аденомэктомия	Трансназальная аденомэктомия	Лучевая терапия	Тип опухоли	ki-67%
1	ж	01.01.1973	2010	2011		гормон-негативная опухоль	1%
2	ж	10.04.1942	1999			гормон-негативная опухоль	2%
3	м	27.08.1961		2005,2011	2012, «Новалис»54 Гр	«немая» гонадотропинома	3%
4	ж	01.01.1949	2003			«немая» гонадотропинома	3%
5	м	27.01.1952		2001		«немая» кортикотропинома	0,5 %
6	м	02.02.1972	2010			гормон-негативная опухоль	2%
7	м	11.07.1986		2003,2005, 2006 гг	2006, «Новалис» 59,4 Гр	«немая» кортикотропинома	2%
8	ж	22.01.1959		1997	1997, нет данных о дозе облучения	«немая» кортикотропинома	3%
9	ж	05.01.1964	2002			«немая» соматотропинома	2%
10	ж	12.02.1972		2006		«немая» гонадотропинома	5%
11	ж	14.10.1950		2005		«немая» соматотропинома	2%

В контрольную группу включено 12 пациентов с отсутствием рецидива или продолженного роста. Отсутствие рецидива и остаточной ткани оценивалось по

результатам МРТ-исследования, выполненного через 6-12 месяцев после проведенного хирургического лечения. Пациенты, которым по техническим причинам проведена субтотальная резекция опухолевой ткани или у которых отмечалось наличие остаточной ткани по данным МРТ, в сравнительный анализ не включались.

Одним из примеров агрессивного течения заболевания, характеризующегося отсутствием ремиссии после повторных операций и лучевой терапии, может служить следующее клиническое наблюдение.

Клиническое наблюдение 3

Пациент Л., 26 лет, госпитализирован в 8-е нейрохирургическое отделение ФГБНУ НИИ Нейрохирургии им. акад. Н.Н. Бурденко (НИИНХ) с жалобами на снижение остроты зрения, ограничение полей зрения, слабость, утомляемость, низкие показатели артериального давления, периодические головные боли, снижение либидо.

Из анамнеза известно, что в 2003 г. он обследовался по месту жительства в связи с жалобами на выраженные головные боли, ухудшение остроты и ограничение полей зрения. По результатам лабораторных и инструментальных исследований диагностирована гигантская эндосупраселлярная аденома с кистозным компонентом, отмечался хиазмальный синдром с развитием битемпоральной гемианопсии. В апреле 2003 г. в НИИНХ проведена трансназальная аденомэктомия, по данным гистологического анализа верифицирована аденома гипофиза. После оперативного лечения получал терапию препаратами левотироксина и гидрокортизона.

Осенью 2004 г. выявлен продолженный рост аденомы, в основном за счет параселлярного компонента. В анализах крови выявлена гиперпролактинемия (1500 мЕ/мл). На фоне лечения каберголином 0,5 мг в неделю достигнута нормопролактинемия (300 мЕ/мл). Учитывая отсутствие зрительных нарушений, принято решение о динамическом наблюдении.

При обследовании весной 2005 г. отмечена отрицательная динамика размеров аденомы, ухудшение зрительных функций, в связи с чем выполнена повторная трансназальная аденомэктомия. Согласно результатам гистологического исследования – аденома гипофиза с единичными митозами, иммуногистохимическое окрашивание удаленной ткани не проводилось. В послеоперационном периоде на фоне отмены агонистов дофамина сохранялась нормопролактинемия, зрительные функции улучшились, но полностью не восстановились.

По данным динамического МРТ головного мозга через 6 месяцев верифицирован продолженный рост аденомы, преимущественно в инфраселлярном направлении. Весной 2006 г. выполнена третья трасннаальная аденомэктомия. При проведении гистологического анализа верифицирован диагноз аденомы гипофиза с единичными митозами, иммуногистохимия не выполнялась. Учитывая агрессивное течение заболевания и сохранение отрицательной динамики роста резидуальной ткани, принято решение о проведении стереотаксической радиотерапии на установке «Новалис». Всего выполнено 33 сеанса по 1,8 Гр в изоцентр, до средней облучающей дозы 54 Гр.

В течение последующих 5 лет регулярно наблюдался в НИИНХ. Получал лечение препаратами левотироксина, гидрокортизона, с 2007 г. к медикаментозной терапии присоедены препараты тестостерона. За указанный период наблюдения (до 2012 г.) признаков рецидива опухоли не отмечалось.

В 2013 г. госпитализирован НИИНХ с вышеуказанными жалобами. По результатам МРТ-исследования визуализировалась гигантская аденома гипофиза, размерами 58*50*29 мм, с супра-, пара(S,D)-селлярным распространением с деформацией хиазмы зрительных нервов и инвазией в кавернозные синусы. Выявлена битемпоральная гемианопсия с сохранением остроты зрения. В анализах крови: пролактин - 292 мМЕ/л (45-375), СТГ - 0,06 нг/мл (до 8 нг/мл), ИРФ-1 - 59,4 нг/мл (71-284), кортизол - 45 нмоль/л (119-618), тестостерон - 13,5 пмоль/л (8,4-28,7), св.Т4 - 11,3 пмоль/л (11,5-22,7), ТТГ - 1,74 мЕд/л (0,4-4). Проведена четвертая трансназальная аденомэктомия. Послеоперационный период

протекал удовлетворительно, при оценке зрительной функции динамика оставалась стабильной, без ухудшения. При выполнении гистологического анализа материала верифицирована аденома гипофиза с единичными митозами. Проведено иммуногистохимическое исследование, выявлена иммуноэкспрессия АКТГ, Сн и СгII, индекс пролиферации ki-67 - 2%, что свидетельствовало о наличии у пациента «немой» кортикотропиномы (рис.20). Летом 2013 г. повторно выполнено стереотаксическое облучение на установке «Новалис», суммарно 33 сеанса по 1,8 Гр, до средней облучающей дозы 54 Гр.

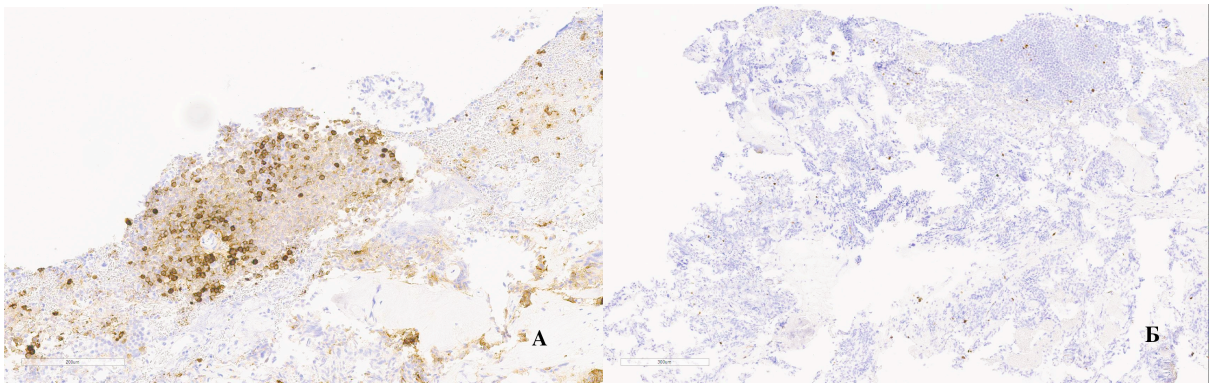

Рисунок 20. Иммуногистохимическая реакция в ткани аденомы гипофиза у пациента Л.

А. Положительная экспрессия АКТГ в ткани аденомы, х20

Б. Индекс пролиферации ki-67=2%, х20

Данный клинический случай демонстрирует высокую частоту рецидивов в случае «немой» кортикотропиномы, что потребовало использования комплексных подходов в лечении заболевания, в том числе применения радиохирургии в послеоперационном периоде.

В качестве предикторов рецидива мы рассмотрели следующие прогностически неблагоприятные факторы: гигантские размеры аденомы диаметром более 4 см, наличие параселлярного роста опухоли, иммуноэкспрессия АКТГ, СТГ, плюригормональное окрашивание аденом при иммуногистохимическом анализе (за исключением сочетанной окраски на ЛГ и ФСГ, что расценивается как «немая» гонадотропинома), уровень индекса

пролиферации ki-67. Кроме того, нами была изучена прогностическая значимость иммуноэкспрессии гранинов (ХгА, СгII, Сн) и биохимического уровня хромогранина А.

В нашем исследовании при сравнении групп по критерию Манна-Уитни, мы не получили статистически достоверных различий по следующим признакам: иммуная реакция с АТ к АКТГ, СТГ, плюригормональное окрашивание на более чем два тропных гормона гипофиза, иммуноэкспрессия различных ХгА, Сг II, Сн, идекс пролиферации ki-67, биохимический уровень ХгА. В нашей работе данные параметры не обладают достаточной прогностической значимостью - $p>0,05$, чтобы рассматриваться в качестве надежных предикторов рецидива НАГ Требуются дальнейшие исследования на больших выборках пациентов и при более длительном сроке наблюдения.

При сравнительном анализе пациентов с и без рецидива выявлена достоверная разница в группах макроаденом до и более 4 см в диаметре, согласно критерию Манна-Уитни $p=0,006$. Наличие размеров аденомы диаметром более 4 см является неблагоприятным прогностическим критерием. При построении ROC-кривой площадь под кривой AUC составила 0,808 (рис.21). Проведен анализ методом хи-квадрата, при котором уровень значимости $p=0,001$, что свидетельствует о статистической достоверности (рис. 21). Согласно таблице сопряженности чувствительность - 0,69, специфичность – 0,92, диагностическая точность 80,8. Отношение шансов (OR) 27, доверительный интервал 95% (ДИ) [2,6- 284,7].

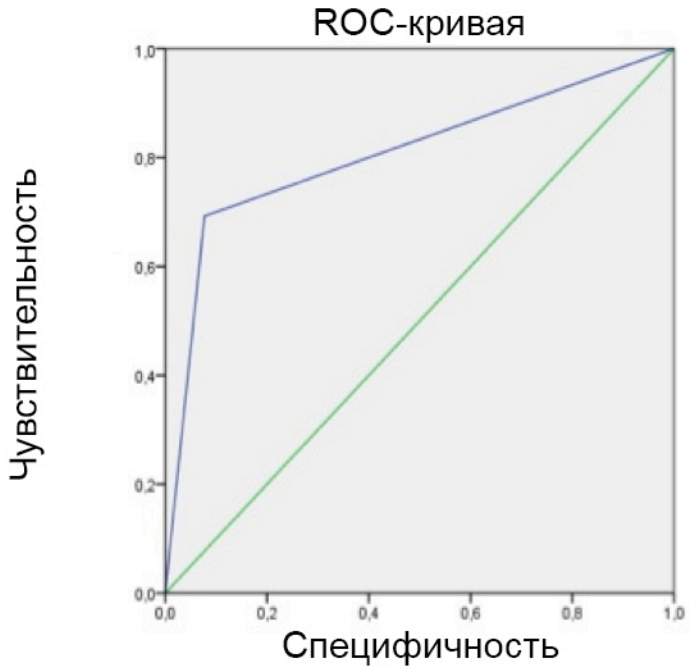

Рисунок 21. Площадь под кривой (AUC)= 0,808*

*Прогностическая значимость размеров аденомы (более 4 см) в отношении рецидива неактивных аденом гипофиза

Обсуждение

По данным литературы, несмотря на радикальность выполненной операции, рецидив НАГ наблюдается в 12-58% случаев [40,50,61,122]. Использование медикаментозной терапии НАГ остается ограниченным, что связано с невысокой эффективностью консервативного лечения. Вопрос о необходимости проведения лучевой терапии после операции с целью профилактики рецидива заболевания остается спорным. Лучевая терапия связана с высоким риском развития таких осложнений, как гипопитуитаризм, цереброваскулярные нарушения, когнитивные расстройства, внутричерепные новообразования, что требует стратификации риска для выявления пациентов с большей вероятностью рецидива [45,104,160].

В настоящее время отсутствуют надежные маркеры рецидива НАГ в послеоперационном периоде. Согласно результатам исследований, наличие остаточной ткани после проведенного оперативного лечения является неблагоприятным прогностическим маркером. Мы не включили в анализ

прогностической значимости рецидива НАГ такой критерий, как наличие резидуальной ткани по данным МРТ-исследования. В нашем исследовании не представлялось возможным оценить риск продолженного роста резидуальной ткани, что связано с небольшими сроками динамического наблюдения. По данным литературы, частота продолженного роста резидуальной ткани зависит как от продолжительности наблюдения, так и количества пациентов, включенных в исследование. По данным литературы, продолженный рост резидуальной ткани при сроке наблюдения 5-6,5 лет отмечается в среднем в 32% случаев, и, наоборот, при отсутствии остаточных структур рецидив составляет около 8%. Проведение послеоперационной лучевой терапии ассоциировано с меньшей частотой рецидива [17].

Риск рецидива также зависит от характера распространения аденоматозной ткани и является наиболее высоким в случае парасселярного роста и инвазии в кавернозные синусы. В нашем исследовании прорастание опухоли в кавернозные синусы отмечалось в 40% наблюдений, полученные результаты сопоставимы с другими исследованиями [17,39,40,62]. Прогностическая значимость параселлярного роста в нашем исследовании низкая, $p>0,05$, что может быть обусловлено непродолжительными сроками наблюдения. В исследовании Greenman Y. и соавт. у 48 из 78 пациентов, перенесших оперативное лечение, диагностирован рецидив заболевания, срок наблюдения составил 51±31 месяц. Авторы продемонстрировали статистически значимую разницу между пациентами с наличием и отсутствием инвазии кавернозных синусов в отношении рецидива заболевания ($p = 0,02$, отношение рисков (HR) – 2,72) [62]. В другой работе Chang E.F. и соавт. получены схожие результаты. Риск рецидива в случае прорастания опухоли в кавернозные синусы повышен в 3,6 раза ($p<0,001$) [23].

Наличие аденом с диаметром более 4 см может рассматриваться как неблагоприятный фактор рецидива, так как гигантские размеры аденомы ассоциированы с ее инвазивным ростом, в том числе с прорастанием в кавернозные синусы [58]. При построении графика площадь под кривой AUC=0,808. Уровень значимости с использованием метода хи-квадрата $p=0,001$. В

нашей работе чувствительность и специфичность данного прогностического маркера составили 0,69 и 0,92 соответственно, диагностическая точность 80,8.

Мы рассмотрели морфологические характеристики опухоли в качестве прогностических маркеров рецидива. Иммуноэкспрессия ХгА, СгII, Сн и плюригормональное окрашивание не продемонстрировали диагностическую значимость в отношении прогноза заболевания. Достоверной разницы между экспрессией АКТГ и СТГ в группе рецидива и без него получено не было, $p>0,05$. Тем не менее, в группе пациентов с рецидивом заболевания экспрессия АКТГ и СТГ отмечена у трети больных (36%). Требуется дальнейшее изучение намеченной тенденции на больших выборках. Полученные в работе результаты не согласуются с данные Brochier S. и соавт., которые продемонстрировали повышение риска рецидива в 1,5 раза при наличии иммунореактивности к АКТГ, СТГ/ПРЛ по сравнению с «немыми» гонадотропиномами и ноль-клеточными аденомами ($p=0,029$) [17]. В работе Webb K.M. и соавт. выявлено более агрессивное поведение и более ранние рецидивы в случае «немых» кортикотропином [166].

Вопрос о значимости ki-67 и его взаимосвязи с рецидивом НАГ остается спорным. Согласно классификации ВОЗ от 2004 г., значение ki-67 более 3% коррелирует с инвазивным ростом аденомы и более высоким риском рецидива заболевания [38]. В нашем исследовании при сопоставлении групп с рецидивом заболевания и без него достоверной разницы по индексу пролиферации ki-67 получено не было, согласно критерию Манна-Уитни $p>0,05$. Медиана ki-67 – 2%, что сопоставимо с основной группой. Мы не получили достоверных корреляций между уровнем ki-67 и рецидивом НАГ, что согласуется с результатами других исследований [99,146,162]. Однако в исследовании Paek K.I. и соавт. определены значимые корреляции между индексом пролиферации ki -67 > 3% и развитием рецидива [124]. В работе Landolt AM. и соавт. выявлена достоверная разница в уровне ki-67 между инвазивными (среднее значение > 1,15%) и неинвазивными аденомами (среднее значение 0,06%) [91].

Таким образом, морфологические характеристики обладают прогностическим потенциалом, однако для оценки достоверности требуются дальнейшие исследования на больших выборках. Среди исследуемых нами прогностических маркеров рецидива НАГ диагностической значимостью обладают размеры аденомы диаметром более 4 см.

Заключение

Таким образом, исходя из актуальности научной проблемы, изучены клинические, морфологические, иммуногистохимические, радиологические и биохимические особенности НАГ.

В ходе проведенной нами работы выявлено, что наиболее часто НАГ встречаются в группе среднего и старшего возраста (52,5 ±12 лет), с небольшим превалированием у женщин. В клинической картине у больных с неактивными аденомами гипофиза преобладают симптомы, обусловленные наличием объемного образования в хиазмально-селлярной области. Неврологические нарушения в виде головной боли наблюдались в 86% случаев, гипопитуитаризм различной степени выраженности - в 82%, нарушение зрительной функции – в 76%, вторичная гиперпролактинемия – в 46%. Клинические проявления у мужчин и женщин с «неактивными» аденомами гипофиза были сопоставимы по частоте развития. Все опухоли с обследуемой группе характеризовались эндо-экстраселлярным ростом, среди макроаденом гипофиза в 32% случаев диагностирована гигантская аденома диаметром более 4 см. Наиболее часто наблюдался супраселлярный рост опухоли с компрессией хиазмы зрительных нервов – в 100 % наблюдений, параселлярный рост с инвазией в кавернозные синусы отмечался в 40% случаев (S(34%)>D(26%). Распространение опухоли более чем в двух направлениях наблюдалось в 44% наблюдений. Среди исследуемых опухолей инвазивные аденомы, характеризующиеся инфильтративным ростом и проникновением в окружающие структуры по классификации Hardy J., определялись в 56% случаев.

По результатам проведенного иммуногистохимического анализа в большинстве случаев НАГ являлись «немыми» гонадотропиномами (51,1%) и гормон-негативными опухолями (25,5%). «Немые» кортикотропиномы встречались в 14,8 % случаев, «немые» соматотропиномы – в 10,6%, что свидетельствует о высоком уровне потенциальной патологической гормональной секреции НАГ. Иммуноэкспрессия альфа-субъединицы гликопротеиновых

гормонов наблюдалась в 54,3% наблюдений, в основном в случае «немых» гонадотропином - 36,2%. Для НАГ характерен умеренный пролиферативный потенциал, медиана индекса пролиферации ki-67 составила 2,1%. Мы не выявили зависимости показателя ki-67 от пола, возраста больных, длительности заболевания, размера опухоли. Связи между иммуноэкспрессией ki-67 и такими гистологическими характеристиками, как наличие митозов и полиморфизм ядер, выявлено не было. Мы сравнили уровни индекса пролиферации ki-67 в группах инвазивных и неинвазивных аденом, но статистически значимых различий не получили. Тем не менее, в случае инвазивных аденом гипофиза медиана ki-67 составила 1,75% (от 0,5% до 7%), при неинвазивных - 1% (от 0,5% до 5%).

Одновременное исследование экспрессии гранинов в ткани НАГ и плазме/сыворотке крови оценено с учетом секреторного потенциала аденом. В ходе проведенного исследования выявлено, что для НАГ характерна высокая иммуноэкспрессия различных типов гранинов – ХгА, СгII и Сн вне зависимости от гистологического типа НАГ. Положительная реакция с АТ в ХгА, СгII и Сн определялись соответственно в 83, 93,6 и 85,1% случаях, при этом преобладали II и III степени окрашивания. Несмотря на то, что нами не выявлена корреляция между иммунной реакцией на гранины и морфологическими типами НАГ, отмечена тенденция к повышению экспрессии гранинов при «немых» гонадотропиномах с III степенью окрашивания. Нами выявлено, что иммуноэкспрессия ХгА в удаленной ткани коррелирует с инвазивным ростом опухоли. Чем выше иммуноэкспрессия ХгА в ткани, тем больше вероятность инвазии в окружающие структуры (чувствительность - 0,8, специфичность - 0,72, диагностическая точность - 76,6), p=0,021. Для иммуноэкспрессии СгII и Сн подобных результатов не получено.

Согласно проведенному биохимическому исследованию для НАГ не характерно повышение уровня гранинов выше референсного диапазона. Однако, у пациентов с НАГ выявлено статистически достоверное повышение концентрации ХгА по сравнению с контрольной группой без нейроэндокринной патологии (p=0,041). Полученные результаты свидетельствуют о высокой информативности

данного маркера и возможности его применения для оптимизации диагностики, лечения и дальнейшего наблюдения пациентов с НАГ. При анализе биохимических показателей гранинов до и после операций значимых различий в уровнях ХгА и Сн не наблюдалось. Нами определена достоверная разница между показателями СгII до и после операции, p=0,041. Повышение уровня СгII может быть обусловлено как активацией секреторной активности аденогипофиза после удаления опухоли, так и влиянием СгII и его дериватов на формирование первичного иммунного ответа - развитием воспалительной реакции в ответ на механическое повреждение.

Повышение уровня ХгА в сыворотке крови также может использоваться в качестве прогностического маркера направления роста опухоли. Уровень ХгА (А) менее 143 нг/мл свидетельствует о низкой вероятности ретроселлярного роста аденомы (чувствительность – 0, специфичность - 0,97, диагностическая точность - 88,1), p=0,039. Повышение уровня ХгА более 107 нг/мл ассоциировано с высоким риском инфраселлярного роста (чувствительность - 0,6, специфичность - 0,93, диагностическая точность - 83,3), p=0,008; более 133 нг/мл - с пара(D)селлярным ростом (чувствительность - 0,5, специфичность - 0,78 диагностическая точность - 76,2), p=0,048.

Нами проведен анализ ряда морфологических и рентгенологических характеристик НАГ, их чувствительности, специфичности, статистической достоверности в отношении прогноза заболевания. Получены данные, подтверждающие прогностическую значимость размеров аденомы более 4 см. При построении ROC-кривой площадь под кривой AUC=0,808, p=0,001, Согласно таблице сопряжености чувствительность - 0,69, специфичность – 0,92, диагностическая точность 80,8. Отношение шансов (OR) 27, доверительный интервал 95% (ДИ) [2,6- 284,7].

p=0,001, Отношение шансов (OR) 27, доверительный интервал 95% (ДИ) [2,6- 284,7]. Другие параметры, такие как маркер пролиферации ki-67 и экспрессия АКТГ, СТГ требуют дальнейшего изучения на больших выборках.

Таким образом, наиболее перспективными представляются дальнейшие целенаправленные и рандомизированные исследования с участием большего числа пациентов, направленные на изучение иммуногистохимических и биохимических уровней гранинов у больных с НАГ, а также их взаимосвязи данных показателей с клиническими и радиологическими характеристиками опухоли. Необходимо проведение проспективных исследований для уточнения чувствительности и специфичности прогностического определения гранинов в крови после проведения хирургического лечения. С учетом эффектов гранинов на синтез и секрецию различных биологически активных пептидов и их дериватов, исследование гранинов в качестве маркеров различных сердечно-сосудистых заболеваний и воспалительных процессов открывает целый пласт вопросов и служит источником для дальнейшего изучения.

Выводы

1. В клинической картине неактивных макроаденом преобладают симптомы, обусловленные масс-эффектами опухоли: головная боль - 86%, гипопитуитаризм – 82%, зрительные нарушения – 74%, вторичная гиперпролактинемия - 46%. Среди исследуемых опухолей инвазивные аденомы определяются в 56% наблюдений. Диаметр более 4 см наблюдается в 32% случаев.
2. По результатам иммуногистохимического исследования в большинстве случаев (74,5%) НАГ окрашиваются на один или более тропных гормонов гипофиза, что свидетельствует об их скрытой секреторной активности.
    1. Экспрессия ЛГ и/или ФСГ определяется в 51,1%, позитивная реакция с АТ к АКТГ и СТГ в 14,8% и 10,6% случаях соответственно. Плюригормональное окрашивание наблюдается в 7 (14,9%) наблюдений.
    2. Для НАГ характерна высокая иммуноэкспрессия хромогранина А, секретогранина II и секретоневрина (83, 95,6 и 85,1% случаев соответственно). Иммуноэкспрессия хромогранина А является неблагоприятным прогностическим фактором в отношении инвазивного роста опухоли, p=0,021.
    3. В большинстве наблюдений индекс пролиферации ki-67 не превышает 3% (76,6%). При сравнении показателя ki-67 в группе инвазивных и неинвазивных аденом статистически достоверной разницы не получено.
3. Уровни ХгА в сыворотке крови значимо выше у пациентов с НАГ по сравнению с контрольной группой (p=0,04). При анализе биохимических показателей хромогранина А и секретоневрина до и после операций значимых различий не наблюдается. Выявлено достоверное повышение уровня секретогранина II после оперативного вмешательства, p=0,04.

4. Достоверных корреляций между морфологическими типами НАГ и рентгенологическими характеристиками опухоли не выявлено. Биохимический уровень хромогранина А коррелирует с повышением риска инфра- и параселлярного роста НАГ.
5. Прогностически неблагоприятным фактором в отношении рецидива НАГ является диаметр опухоли более 4 см (чувствительность - 0,69, специфичность – 0,92, диагностическая точность 80,8). Отношение шансов (OR) 27,0, ДИ 95% [2,6- 284,7].

Практические рекомендации

1. Пациентам с неактивными макроаденомами гипофиза показано исключение гипопитуитаризма.

2. Всем пациентам с неактивными аденомами гипофиза, перенесшим оперативное лечение, показано иммуногистохимическое исследование удаленной ткани с оценкой экспрессии АКТГ, СТГ и индекса пролиферации ki-67.

3. Хромогранин А, секретогранин II и секретоневрин могут использоваться в качестве дополнительных иммуногистохимических маркеров НАГ.

Список литературы

1. Астафьева Л.И., Марова Е.И., Кадашев Б.А., Коршунов А.Г. Сравнительное исследование пролактинсекретирующих и гормонально-неактивных аденом гипофиза у больных с умеренной гиперпролактинемией//Проблемы эндокринологии. - 2006. - № 3. С. 30-33.
2. Белоусов Ю.Б., Карпов О.И., Сметник В.П., Торопцова Н.В., Белоусов Д.Ю., Григорьев В.Ю. Клинико-экономическая оценка заместительной гормональной терапии у женщин с естественной менопаузой// Качественная клиническая практика. – 2002. – № 4. – 76-106 с.
3. Дедов И.И., Вакс В.В. Клиническая нейроэндокринология. – Москва, 2011. – 170-204 с.
4. Дзеранова Л.К., Пигарова Е.А., Парамонов В.М. Место хромогранина А в современной диагностике нейроэндокринных опухолей// Фарматека. – 2010. – № 15. – 44-48 с.
5. Липатенкова А.К., Дзеранова Л.К., Пигарова Е.А. Гранины как биохимические, иммуногистохимические и метаболические маркеры гормонально-неактивных аденом гипофиза// Ожирение и метаболизм. - 2013. - № 2.- 42-44 с.
6. Липатенкова А.К., Дзеранова Л.К., Пигарова Л.К., Астафьева Л.И.,Григорьев А.Ю., Шишкина Л.В., Черебилло В.Ю., Эктова А.П. «Немые» аденомы гипофиза: обзор литературы и описание серии клинических случаев// Ожирение и метаболизм. - 2015.-№2. - 40-46 с.
7. Ротин Д.Л., Астафьева Л.И., Кадашев Б.А., Чекмарева И.А., Паклина О.В. Гормонально-неактивная аденома гипофиза. Морфологическая, иммуногистохимическая и электронно-микроскопическая характеристика. //Архив патологии. - 2012.-№2.-6-9 с.
8. Улитин А.Ю., Олюшин В.Е., Мелькишев В.Ф. Питуитарная апоплексия в опухоли гигантских размеров//Вопросы онкологии.2007 - №3 – 339-344.

9. Andersen M., Bjerre P., Henrik D., et al. In vivo secretory potential and the effect of combination therapy with octreotide and cabergoline in patients with clinically non-functioning pituitary adenomas// Clinical Endocrinology. – 2001. – 54. – P.23-30.
10. Angeli A, Terzolo M. Adrenal incidentaloma — a modern disease with old complications// J Clin Endocrinol Metab. – 2002. – 87. – P.4869-4871.
11. Arafah B.M., Harrington J.F., Madhoun Z.T., Selman W.R. Improvement of pituitary function after surgical decompression for pituitary tumor apoplexy// J Clin Endocrinol Metab. – 1990. –71. – P.323-328.
12. Arita K., Tominaga A., Sugiyama K., et al. Natural course of incidentally found nonfunctioning pituitary adenoma, with special reference to pituitary apoplexy during follow-up examination// J Neurosurg – 2006. –104. – P.884-891.
13. Arvan P., Castle D. Sorting and storage during secretory granule biogenesis: looking backward and looking forward// Biochem J. – 1998. –332. – P.593-610.
14. Baldeweg S.E., Pollock J.R., Powell M., Ahlquist J. A spectrum of behaviour in silent corticotroph pituitary adenomas// Br J Neurosurg. – 2005. – №19(1). – P.38-42.
15. Banks P., Helle K.B. The release of protein from the stimulated adrenal medulla// Biochem J. – 1965. – 97. – P.40-41.
16. Bevan J.S., Burke C.W. Non-functioning pituitary adenomas do not regress during bromocriptine therapy but possess membrane-bound dopamine receptors which bind bromocriptine// Clinical Endocrinology. – 1986. – 25. – P.561-572.
17. Brochier S., Galland F., Kujas M., Parker F., Gaillard S., Raftopoulos C., et al. Factors predicting relapse of nonfunctioning pituitary macroadenomas after neurosurgery: a study of 142 patients// European Journal of Endocrinology. – 2010. – 163. – P.193-200.
18. Buurman H., Saeger W. Subclinical adenomas in postmortem pituitaries: classification and correlations to clinical data// European Journal of Endocrinology. – 2006. – 154. – P.753-758.
19. Cadman P.E., Rao F., Mahata S.K., O'Connor D.T. Studies of the disglycemic peptide, pancreastatin, using a human forearm model// Ann N Y Acad Sci. – 2002. – 971. – P.528-529.

20. Carroll T., Raff H., Findling J.W. Late-night salivary cortisol measurement in the diagnosis of Cushing's syndrome// Nature Clinical Practice// Endocrinology & Metabolism. – 2008. – 4. – P.344-350.
21. Carroll W.R., Cohen S., Sullivan M.J. Spontaneous CSF rhinorrhea: an unusual presentation of a pituitary adenoma// Otolaryngology– Head and Neck Surgery. – 1991. – 104. – P.380-383.
22. Chacko G.I., Chacko A.G., Lombardero M., Mani S., Seshadri M.S., Kovacs K., Scheithauer B.W. Clinicopathologic correlates of giant pituitary adenomas// J Clin Neurosci. – 2009. – 16(5). – P.660-665.
23. Chang E.F., Zada G., Kim S., et al. Long-term recurrence and mortality after surgery and adjuvant radiotherapy for nonfunctional pituitary adenomas// Journal of Neurosurgery. – 2008. – 108. – P.736-745.
24. Chaudhary V., Bano S. Imaging of the pituitary: Recent advances// Indian J Endocrinol Metab. – 2011. – №15. – P.216-223.
25. Cho C.B., Park H.K., Joo W.I., Chough C.K., Lee K.J., Rha H.K. Stereotactic Radiosurgery with the CyberKnife for Pituitary Adenomas// J Korean Neurosurg Soc. – 2009. – 45. – P.157-63.
26. Chong B.W., Kucharczyk A.W., Singer W., et al. Pituitary gland MR: a comparative study of healthy volunteers and patients with microadenomas// American Journal of Neuroradiology. – 1994. – 15. – P.675-679.
27. Colao A., Cerbone G., Cappabianca P., Ferone D., Alfieri A., Di Salle F., Faggiano A., Merola B., de Divitiis E., Lombardi G. Effect of surgery and radiotherapy on visual and endocrine function in nonfunctioning pituitary adenomas// J Endocrinol Invest. – 1998. – 21. – P.284-290.
28. Colao A., Di Somma C., Pivonello R., et al. Medical therapy for clinically non-functioning pituitary adenomas. Endocrine- related Cancer. – 2008. – 15. – P.905-915.
29. Colao A., Filippella M., Di Somma C., Manzi S., Rota F., Pivonello R., Gaccione M., De Rosa M., Lombardi G. Somatostatin analogs in treatment of non-growth hormone- secreting pituitary adenomas// Endocrine. – 2003. – 20. – P.279-283.

30. Colombo P.I., Siccardi A.G., Paganelli G., Magnani P., Songini C., Buffa R., Faglia G., Fazio F. Three-step immunoscintigraphy with anti-chromogranin A monoclonal antibody in tumours of the pituitary region// Eur J Endocrinol. – 1996, Aug. – 135(2). – P.216-221.
31. Comtois R., Beauregard H., Somma M., et al. The clinical and endocrine outcome to trans-sphenoidal microsurgery of nonsecreting pituitary adenomas// Cancer. –1991. – 68. – P.860-866.
32. Cool D.R., Normant E. Shen F., et al. Car- boxypeptidase E is a regulated secretory path- way sorting receptor: genetic obliteration leads to endocrine disorders in Cpe (fat) mice//Cell. – 1997. – 88. – P.73-83.
33. Cooper O., Ben-Shlomo A., Bonert V., et al. Silent corticogonadotroph adenomas: clinical and cellular characteristics and long-term outcomes// Hormones & Cancer. – 2010. – 2. – P.80–92
34. Courel M., Vasquez M.S., Hook V.Y., Mahata S.K., Taupenot L. Sorting of the neuroendocrine secretory protein secretogranin II into the regulated secretory pathway: role of N- and C-terminal alpha-helical domains// J Biol Chem. – 2008. – 283. – P.11807-11822.
35. Cury M.L., Fernandes J.C., Machado H.R., Elias L.L., Moreira A.C., CastroMd. Nonfunctioning pituitary adenomas: clinical feature, laboratorial and imaging assessment, therapeuticmanagement and outcome// Arq Bras Endocrinol Metabol. – 2009. – 53(1). – P.31-39.
36. Daly A.F., Rixhon M., Adam C., Dempegioti A., Tichomirowa M.A., Beckers A. High prevalence of pituitary adenomas: a cross-sectional study in the province of Liege// J Clin Endocrinol Metab: Belgium. – 2006. – 12. – P.4769-4775.
37. Daneshdoost L., Genarelli T.A., Bashey H.M., et al. Recognition of gonadotroph adenomas in women// The New England Journal of Medicine. – 1991. – 324. – P.589-594.
38. De Lellis R., Lloyd R.V., Heitz P., Eng C (eds): World Health Organization Classification of Tumours: Tumours of Endocrine Organs// IARC Press: Lyon. – 2004.

39. Dekkers O.M., Hammer S., de Keizer R.J. et al. The natural course of non-functioning pituitary macroadenomas// European Journal of Endocrinology. – 2007. – 156. – P.217-224.
40. Dekkers O.M., Pereira A.M., Roelfsema J.H.C., et al. Observation alone after transsphenoidal surgery for nonfunctioning pituitary macroadenoma// The Journal of Clinical Endocrinology and Metabolism. – 2006. – 91. – P.1796-1801.
41. Di Ieva A «Aggressive pituitary adenomas—diagnosis and emerging treatments// Nature Reviews Endocrinology. – 2014. – 10. – P.423-435.
42. Dimsdale J.E., O'Connor D.T., Ziegler M., Mills P., Chromogranin A correlates with norepinephrine release rate// Life Sci. – 1992. – 51. – P.519-525.
43. Donovan LE, Corenblum B. The natural history of the pituitary incidentaloma// Arch Intern Med. – 1995. – 155. – P.181-183.
44. Drange M.R., Fram N.R., Herman-Bonert V., Melmed S. Pituitary tu- mour registry: a novel clinical resource// J Clin Endocrinol Metab. – 2000. – 85. –P.168-174.
45. Erfurth E.M., Bulow B., Svahn-Tapper G., et al. Risk factors for cerebrovascular deaths in patients operated and irradiated for pituitary tumors// The Journal of Clinical Endocrinology and Metabolism. – 2002. – 87. – P.4892-4899.
46. Estensen M.E., Hognestad A., Syversen U., et.al. Prognostic value of plasma chromogranin A levels in patients with complicated myocardial infarction// Am Heart J. – 2006. – 152. – P.927.e1-927.e6.
47. Fainstein Day P., Guitelman M., Artese R., Fiszledjer L., Chervin A., Vitale N.M., Stalldecker G., De Miguel V., Cornaló D., Alfieri A., Susana M., Gil M. Retrospective multicentric study of pituitary incidentalomas// Pituitary. – 2004. – 7. – P.145-148.
48. Feldkamp J., Santen R., Harms E., Aulich A., Mödder U., Scherbaum W.A. Incidentally discovered pituitary lesions: high frequency of macroadenomas and hormone- secreting adenomas—results of a prospective study// Clin Endocrinol (Oxf.). – 1999. – 51. – P.109-113.

49. Fernandez A., Karavitaki N., Wass J.A. Prevalence of pituitary adenomas: a community-based, cross-sectional study in Banbury// Clin Endocrinol (Oxf.). – 2010. – 3. – P.377-382.
50. Ferrante E., Ferraroni M., Castrignanò T., Menicatti L., Anagni M., Rei- mondo G., et al. Non-functioning pituitary adenoma database: a useful resource to improve the clinical management of pituitary tumors// European Journal of Endocrinology. – 2006. – 155. – P.823-829.
51. Fischer-Colbrie R., Laslop A., Kirchmair R. Secretogranin II: molecular properties, regulation of biosynthesis and processing to the neuropeptide secretoneurin// Prog Neurobiol. – 1995. – 46. – P.49-70.
52. Fisher B.J., Gaspar L.E., Noone B. Giant pituitary adenomas: role of radiotherapy// Int J Radiat Oncol Biol Phys. – 1993. – 25. – P.677-681.
53. Florio T., Thellung S, Arena S et al. Somatostatin and its analog lanreotide inhibit the proliferation of dispersed human non-functioning pituitary adenoma cells in vitro// European Journal of Endocrinology. – 1999. – 141. – P.396-408.
54. Freda P.U., Wardlaw S.L., Post K.D. Unusual causes of sellar/parasellar masses in a large transsphenoidal surgical series// Journal of Clinical Endocrinology and Metabolism. – 1996. – 81. – P.3455-3459.
55. Galland F., Lacroix L., Saulnier P., Dessen P., Meduri G., Bernier M., Gaillard S., Guibourdenche J., Fournier T., Evain-Brion D., Bidart J.M., Chanson P. Differential gene expression profiles of invasive and non-invasive non-functioning pituitary adenomas based on microarray analysis. Endocrine-Related Cancer. – 2010. – 17. – P.361-371.
56. Gerson S.L. MGMT: its role in cancer aetiology and cancer therapeutics// Nat Rev Cancer. – 2004. – 4. – P.296-307.
57. Gittoes N.J.L., Bates A.S., Tse W., et al. Radiotherapy for non-functioning pituitary tumours// Clinical Endocrinology. – 1998. – 48. – P.331-337.
58. Goel A., Nadkarni T., Muzumdar D., et al. Giant pituitary tumors: a study based on surgical treatment of 118 cases// Surg Neurol. – 2004. – 61. – P.436-446.

59. Granberg D., Stridsberg M., Seensalu R., et al. Plasma chromogranin A in patients with multiple endocrine neoplasia type 1// J Clin Endocrinol Metab. – 1999. – 84. – P.2712–2717.
60. Greenman Y. & Melmed S. Expression of three somatostatin receptor subtypes in pituitary adenomas: evidence for preferential SSTR5 expression in the mammosomatotroph lineage// The Journal of Clinical Endocrinology and Metabolism. – 1994. – 79. – P.724-729.
61. Greenman Y., Stern N. Non-functioning pituitary adenomas// Best Pract Res Clin Endocrinol Metab. – 2009, Oct. – 23(5). – P.625-38.
62. Greenman Y., Tordjman K., Osher E., et al. Postoperative treatment of clinically nonfunctioning pituitary adenomas with dopamine agonists decreases tumour remnant growth// Clinical Endocrinology. – 2005. – 63. – P.39-394.
63. Gussi I.L., Young J., Baudin E., Bidart J.M., Chanson P. Chromogranin A as serum marker of pituitary adenomas// Clin Endocrinol (Oxf.). – 2003. – 59(5). – P.644-648.
64. Hall W.A., Luciano M.G., Doppman J.L., Patronas N.J., Oldfield E.H. Pituitary magnetic resonance imaging in normal human volunteers: occult adenomas in the general population// Ann intern Med. – 1994. – 120. – P.817-820.
65. Hardy J. Frameless stereotaxy for transsphenoidal surgery.//Neurosurgery. – 2000. - 46(5). – P.1269-1270
66. Hardy J. Transsphenoidal surgery of hypersecreting pituitary tumors. // Edited by Kohler P.O., Ross G.T. // Diagnosis and treatment of pituitary tumors: proceedings of a conference sponsored jointly by the National Institute of Child Health and Human Development and the National Cancer Institute. – Bethesda, 1973. – P.179-198.
67. Heaney A.P., Curry W.J., Pogue K.M., Armstrong V.L., et al. Immunohistochemical evaluation of the post-translational processing of chromogranin A in human pituitary adenomas// Pituitary. – 2000. – 3(2). – P.67-75.
68. Helle K.B. Chromogranins A and B and secretogranin II as prohormones for regulatory peptides from the diffuse neuroendocrine system. Results// Probl Cell Differ. – 2010. – 50. – P.21-44.

69. Hendy G.N., Bevan S., Mattei M.G. and Mouland A.J. Chromogranin A// Clin.Invest Med. – 1995. – 18. – P.47-65.
70. Heshmati H.M., Turpin G., Kujas M., et al. The immunocytochemical heterogeneity of silent pituitary adenomas// Acta Endocrinologica (Copenhagen). – 1988. – 4. – P.533.
71. Holck S., Wewer U.M. and Albrechtsen R. Heterogeneity of secretory granules of silent pituitary adenomas// Modern Pathology. – 1988. – 3. – P.212-215.
72. Horvath E., Kovacs K. Ultrastructural diagnosis of human pituitary adenomas// Microsc Res Tech. – 1992. – 20(2). – P.107-135.
73. Hsiao R.J., Seeger R.C., Yu A.L., O'Connor D.T. Chromogranin A in children with neuroblastoma: serum concentration parallels disease stage and predicts survival// J Clin Invest. – 1990. – 85. – P.1555-1559.
74. Huttner W.B., Gerdes H.H., Rosa P. The granin (chromogranin/secretogranin) family// Trends Biochem Sci. – 1991. – 16. –P.27-30.
75. Ischia R., Gasser R.W., Fischer-Colbrie R., Eder U., Pagani A., Cubeddu L.X., Lovisetti-Scamihorn P., Finkenstedt G., Laslop A., Winkler H. Levels and molecular properties of secretoneurin-immunoreactivity in the serum and urine of control and neuroendocrine tumor patients// J Clin Endocrinol Metab. – 2000. – 85(1). – P.355-360.
76. Jaffe C.A. Clinically non-functioning pituitary adenoma// Pituitary. – 2006 . – 9. – P.317-321.
77. Jansson A.M., Rosjo H., Omland T., et.al. Prognostic value of circulating chromogranin A levels in acute coronary syndromes// Eur Heart J. – 2009, January. – 30(1). – P.25-32.
78. Jiang Q., Taupenot L., Mahata S.K., et al. Proteolytic cleavage of chromogranin A (CgA) by plasmin: selective liberation of a specific bioactive CgA fragment that regulates cate- cholamine release// J Biol Chem. – 2001. – 276. – P.25022-25029.
79. Kahler C.M., Kirchmair R., Kaufmann G., Kahler S.T., Reinisch N., Fischer-Colbrie R., Hogue-Angeletti R., Winkler H., Wiedermann C.J. Inhibition of proliferation and stimulation of migration of endothelial cells by secretoneurin in vitro. Arterioscler//

Thromb. Vasc. Biol. – 1997. – 17. – P.932-939.

80. Karavitaki N., Collison K., Halliday J., et al. What is the natural history of nonoperated nonfunctioning pituitary adenomas// Clin Endocrinol (Oxf.). – 2007. – 67. – P.938-43.
81. Karavitaki N., Thanabalasingham G., Shore H.C., et al. Do the limits of serum prolactin in disconnection hyper- prolactinaemia need re-definition? A study of 226 patients with histologically verified non-functioning pituitary macroadenoma// Clinical Endocrinology. – 2006. – 65. – P.524-529.
82. Kim S.H., Lee K.C. & Kim S.H. Cranial nervepalsies accompanying pituitary tumor// Journal of Clinical Neuroscience. – 2007. – 14. – P.1158-1162.
83. Kim T., Tao-Cheng J.H., Eiden L.E., Loh Y.P. Chromogranin A, an “on/off” switch controlling dense-core secretory granule biogenesis// Cell. – 2001. – 106. – P.499-509.
84. Konecki D.S., Benedum U.M., Gerdes H.H., Huttner W.B. The primary structure of human chromogranin A and pancreastatin// J Biol Chem. – 1987. – 262. – P.17026-17030.
85. Kontogeorgos G., Horvath E. and Kovacs K. Sex-linked ultrastructural dichotomy of gonadotroph adenomas of the human pituitary: an electron microscopic analysis of 145 tumors// Ultrastructural Pathology. – 1990. – 6. – P.475-482.
86. Kovacs K., Lloyd R., Horvath E., et al. Silent somatotroph adenomas of the human pituitary. A morphologic study of three cases including immunocytochemistry, electron microscopy, in vitro examination, and in situ hybridization// American Journal of Pathology. – 1989. – 2. – P.345-353.
87. Kovacs K., Scheithauer B.W., Horvath E., Lloyd R.V. The World Health Organization classification of adenohypophysial neoplasms. A proposed five-tier scheme// Cancer. –1996, Aug 1. – 78(3). – P.502-510.
88. Kovacs K., Scheithauer B.W., Lombardero M., McLendon R.E., Syro L.V., Uribe H., Ortiz L.D., Penagos L.C. MGMT immunoexpression predicts responsiveness of pituitary tumors to temozolomide therapy// Acta Neuropathol. – 2008. – 115. – P.261-262.

89. Kremmer P., Forsting M., Ranaei G., et al. Magnetic resonance imaging after transsphenoidal surgery of clinically nonfunctional pituitary macroadenomas and its impact on detecting residual adenoma// Acta Neurochirurgica (Wien). – 2002. – 144. – P.433-443.
90. Kurzen H., Schmitt S., Naher H., Mohler T.: Inhibition of angiogenesis by non-toxic doses of temozolomide// Anticancer Drugs. – 2003. –14. – P.515-522.
91. Landolt A.M., Shibata T., Kleihues P. Growth rate of human pituitary adenomas// J Neurosurg. – 1987, Dec. – 67(6). – P.803-806.
92. Lange M., Oeckler R., Muller O. Treatment of non-functioning adenoma remnants – radiotherapy or observation?// J.Endocrinol.Invest. – 1991. –Vol.14. – Suppl.1. – P.46.
93. Laslop A., Weiss C., Savaria D., et al. Proteolytic processing of chromogranin B and secretogranin II by prohormone convertases// J Neurochem. – 1998. – 70. – P.374-383.
94. Lee R.W., Huttner W.B. Tyrosine-O-sul- fated proteins of PC12 pheochromocytoma cells and their sulfation by a tyrosylprotein sulfotransferase// J Biol Chem. – 1983. – 258. – P.11326-11334.
95. Levy A. Molecular and trophic mechanisms of tumorigenesis// Endocrinol Metab Clin North Am. – 2008, Mar. – 37(1). – P.23-50.
96. Levy M.J., Matharu M.S., Meeran K., Powell M., Goadsby P.J. The clinical characteristics of headache in patients with pituitary tumours// Brain. –2005. –128(Pt 8). – P.1921-1930.
97. Lloyd R.V., Jin L. Analysis of chromogranin/secretogranin messenger RNAs in human pituitary adenomas// Diagn Mol Pathol. – 1994, Mar. – 3(1). – P.38-45.
98. Loh Y.P., Snell C.R., Cool D.R. Receptor- mediated targeting of hormones to secretory granules: role of carboxypeptidase E// Trends Endocrinol Metab. – 1997. – 8. – P.130-137.
99. Losa M., Mortini P., Barzaghi R., et al. Early results of surgery in patients with nonfunctioning pituitary adenomas and analysis of the risk of tumor recurrence// Journal of Neurosurgery. – 2008. – 108. – P.525-532.

100. Mahata S.K., Mahata M., Parmer R.J., O'Connor D.T. Densensitization of catecholamine release: the novel catecholamine release- inhibitory peptide catestatin (chromogranin A344-364) acts at the receptor to prevent nic- otinic cholinergic tolerance// J Biol Chem. – 1999. – 274. – P.2920-2928.
101. Mahta A., Haghpanah V., Lashkari A., Heshmat R., Larijani B., Tavangar S.M. Non-functioning pituitary adenoma: immunohistochemical analysis of 85 cases// Folia Neuropathol. – 2007. – 45(2). – P.72-77.
102. Mansvelder H.D., Kits K.S. Calcium channels and the release of large dense core vesicles from neuroendocrine cells: spatial organization and functional coupling// Prog Neurobiol. – 2000. – 62(4). – P.427-441.
103. Marksteiner J., Saria A., Hinterhuber H. Distribution of secretoneurin-like immunoreactivity in comparison with that of substance P in the human brainstem// J. Chem. Neuroanat. – 1994. – 7. – P.253-270.
104. Mbikay M., Seidah N.G., Chretien M. Neu- roendocrine secretory protein 7B2: structure, expression and functions// Biochem J. – 2001. – 357. – P.329-42.
105. Melcescu E., Gannon A.W., Parent A.D., Fratkin J.F., Nicholas W.C., Koch C.A., Galhom A. Silent or Subclinical Corticotroph Pituitary Macroadenoma Transforming Into Cushing Disease: 11-Year Follow-up// Neurosurgery. – 2013, Jan. – 72(1). – E144-146.
106. Melmed S. Pathogenesis of pituitary tumors// Nat Rev Endocrinol. – 2011. – 5. – P.257-266.
107. Merola B., Colao A., Ferone D., Selleri A., Di Sarno A., Marzullo P., Biondi B., Spaziante R., Rossi E., Lombardi G. Effects of a chronic treatment with octreotide in patients with functionless pituitary adenomas// Horm Res. – 1993. – 40. – P.149-155.
108. Milker-Zabel S., Debus J., Thilmann C., Schlegel W., Wannenmacher M. Fractionated stereotactically guided radiotherapy and radiosurgery in the treatment of functional and nonfunctional adenomas of the pituitary gland// Int J Radiat Oncol Biol Phys. – 2001. – 50. – P.1279-1286.

109. Minniti G., Traish D., Ashley S., et al. Risk of second brain tumor after conservative surgery and radiotherapy for pituitary adenomas; update after an additional 10 years// The Journal of Clinical Endocrinology and Metabolism. – 2005. – 90. – P.800-804.
110. Modlin I.M., Gustafsson B.I., Moss S.F., Pavel M., Tsolakis A.V., et al. Chromogranin A--biological function and clinical utility in neuro endocrine tumor disease// Ann Surg Oncol. – 2010. – 17. – P.2427-2443.
111. Mohammed S., Syro L., Abad V., Salehi F., Horvath E., Scheithauer B.W., Kovacs K . & Cusimano M. Silent somatotroph adenoma of the pituitary in an adolescent// Canadian Journal of Neurological Sciences. – 2009. – 36. – P.123-125.
112. Molitch M.E. M.D. "Pituitary incidentalomas". Best Practice & Research// Clinical Endocrinology & Metabolism. – 2009. – 23. – P.667-675.
113. Naidich M.J., Russel E.J. Current approaches to imaging of the sellar region and pituitary// Endocrinology and Metabolism Clinics of North America. – 1999. – 28. – P.45–79.
114. Nammour G.M., Ybarra J., Naheedy M.H., et al. Incidental pituitary macroadenoma: a population-based study// The American Journal of the Medical Sciences. – 1997. – 314. – P.287-291.
115. Nemergut E.C., Zuo Z., Jane J.A., et al. Predictors of diabetes insipidus after transsphenoidal surgery: a review of 881 patients// Journal of Neurosurgery. – 2005. – 103. – P.448-454.
116. Newlands E.S., Stevens M.F., Wedge S.R., Wheelhouse R.T., Brock C. Temozolomide: a review of its discovery, chemical properties, pre- clinical development and clinical trials// Cancer Treat Rev. – 1997. – 23. – P.35-61.
117. Nobels F.R., Kwekkeboom D.J., Bouillon R., Lamberts S.W. Chromogranin A: its clinical value as marker of neuroendocrine tumours// Eur J Clin Invest. – 1998. – 28(6). – P.431-440.
118. Nobels F.R., Kwekkeboom D.J., Coopman W., et al. A comparison between the diagnostic value of gonadotropins, a-subunits, and chromogranin-A and their response to thyrotropin-releasing hormone in clinically nonfunctioning, a-subunit-

secreting, and gonadotroph pituitary adenomas// The Journal of Clinical Endocrinology and Metabolism. – 1993. – 77. – P.784-789.

119. Nomikos P., Ladar C., Fahlbusch R. Impact of primary surgery on pituitary function in patients with non-functioning pituitary adenomas – a study on 721 patients// Acta Neurochirurgica. – 2004. – 146. – P.27-35.
120. O'Connor D.T., Kailasam M.T., Kennedy B.P., Ziegler M.G., Yanaihara N., Parmer R.J. Early decline in the catecholamine release-inhibitory peptide catestatin in humans at genetic risk of hypertension// J Hypertens. – 2002. – 20. – P.1335-1345.
121. O'Connor DT, Deftos LJ. Secretion of chromogranin A by peptide-producing endocrine neoplasms// N Engl J Med. – 1986. – 314. – P.1145-1151.
122. O'Sullivan E.P., Woods C., Glynn N., Behan L.A., Crowley R., O'Kelly P., Smith D., Thompson C.J. & Agha A. The natural history of surgically treated but radiotherapy-naive nonfunctioning pituitary adenomas// Clinical Endocrinology. – 2009. – 71. – P.709-714.
123. Ohta S., Nishizawa S., Oki Y., et al. Significance of absent prohormone convertase 1/3 in inducing clinically silent corticotroph pituitary adenoma of subtype I–immunohistochemical study// Pituitary. – 2002. – 4. – P.221-22.
124. Paek K., Hwan Kim S., Song S.H., Choi S.W., Koh H.S., Youm Y.J., Kim Y. Clinical Significance of Ki-67 Labeling Index in Pituitary Macroadenoma// J Korean Med Sci. – 2005. – 20. – P.489-94.
125. Park P., Chandler W.F., Barkan A.L., Orrego J.J., Cowan J.A., Griffith K.A., et al. The role of radiation therapy after surgical resection of nonfunctional pituitary macroadenomas// Neurosurgery. – 2004. – 55. – P.100-106.
126. Pawlikowski M., Gruszka A., Radek M., Kunert-Radek J. Chromogranin A in pituitary adenomas: immunohistochemical detection and plasma concentrations// Folia Histochem Cytobiol. – 2004. – 42(4). – P.245-247.
127. Pawlikowski M., Kunert-Radek J., Radek M. «Silent» corticotropinoma// Neuro Endocrinol Lett. – 2008. – 29. – P.347-350.
128. Pawlikowski M., Lawnicka H., Pisarek H., et al. Effects of somatostatin-14 and the receptor specific somatostatin analogs on chromogranin A and alpha-subunit (alpha-

SU) release from «clinically nonfunctioning» pituitary adenoma cells incubated in vitro// Journal of Physiology and Pharmacology. – 2007. – 58. – P.179-188.

129. Pivonello R., Matrone C., Filippela M., et al. Dopamine receptor expression and function in clinically nonfunctioning pituitary tumors: comparison with the effectiveness of cabergoline treatment// The Journal of Clinical Endocrinology and Metabolism. – 2004. – 89. – P.1674–1683.
130. Prestifilippo A., Giusi P., Vitale M.P., et.al. Neuroendocrine Tumor, edited by Anthony Lowell. – 2012. - chapter 2. – P.11-18.
131. Rand T., Lippitz P., Kink E., et al. Evaluation of pituitary microadenomas with dynamic MR imaging// Eur J Radiol. – 2002. – 41(2). – P.131-135.
132. Ratti S., Curnis F., Longhi R., et al. Structure-activity relationships of chromogranin A in cell adhesion: identification of an adhesion site for fibroblasts and smooth muscle cells// J Biol Chem. – 2000. – 275. – P.29257-29263.
133. Reiffen F.U., Gratzl M. Chromogranins, widespread in endocrine and nervous tissue, bind Ca2+// FEBS Lett. – 1986. – 195. – P.327-330.
134. Reincke M., Allolio B., Saeger W., Menzel J., Winkelmann W. The ‘incidentaloma’ of the pituitary gland. Is neurosurgery required?// JaMa. – 1990. – 263. – P.2772–2776.
135. Reinisch N., Kirchmair R., Kahler C.M., Hogue-Angeletti R., Fischer-Colbrie R., Winkler H., Wiedermann C.J. Attraction of human monocytes by the neuropeptide secretoneurin// FEBS Lett. – 1993. – 334. – P.41-44.
136. Renner U., Arzberger T., Pagotto U. Heterogeneous dopamine D2 receptor subtype messenger ribonucleic acid expression in clinically nonfunctioning pituitary adenomas// The Journal of Clinical Endocrinology and Metabolism. – 1998. – 83. – P.1368-1375.
137. Riva C., Leutner M., Capella C., Usellini L., la Rosa S., Brianza M.R., Buffa R.. Different expression of chromogranin A and chromogranin B in various types of pituitary adenomas // Zentralbl Pathol. – 1993, Jun. –139(2). – P.165-170.

138. Rocheville M., Lange D.C., Kumar U. et al. Receptors for dopamine and somatostatin: formation of hetero-oligomers with enhanced functional activity// Science. – 2000. – 288. – P.154-157.
139. Rosa P., Bassetti M., Weiss U., Huttner W.B. Widespread occurrence of chromogranins/secretogranins in the matrix of secretory granules of endocrinologically silent pituitary adenomas// J Histochem Cytochem. – 1992. – 40(4). – P.523-533.
140. Rosenfeld M.G. POU-domain transcription factors: powerful developmental regulators// Genes & Development. – 1991. – 6. – P.897-907.
141. Saeger W., Ludecke D.K., Buchfelder M., Fahlbusch R., Quabbe H.J., Petersenn S. Pathohistological classification of pituitary tumors: 10 years of experience with the German Pituitary Tumor Registry// Eur J Endocrinol. – 2007. – 156(2). – P.203-216.
142. Sahli R., Christ E.R., Seiler R. et al. Clinicopathologic correlations of silent corticotroph adenomas of the pituitary: report of four cases and literature review// Pathology – Research and Practice. – 2006. – 6. – P.457-464.
143. Sanchez-Margalet V., Gonzalez-Yanes C., Santos-Alvarez J., Najib S. Pancreastatin: biological effects and mechanisms of action// Adv Exp Med Biol. – 2000. – 482. – P.247-262.
144. Sanduleanu S., De Bruine A., Stridsberg M., et al. Serum chromogranin A as a screening test for gastric enterochromaffin-like cell hyperplasia during acid-suppressive therapy// Eur J Clin Invest. – 2001. – 31. – P.802-811.
145. Sarah E., Mayson P.J. Snyder. Silent (clinically nonfunctioning) pituitary adenoms// J.Neurooncol. – 2014. – 117. – P.429-436.
146. Scheithauer B.W., Jaap A.J., Horvath E., Kovacs K., Lloyd R.V., Meyer F.B., Laws E.R. Jr , Young W.F. Jr. Clinically silent corticotroph tumors of the pituitary gland// Neurosurgery. – 2000, Sep. – 47(3). – P.723-729.
147. Schober M., Howe P.R., Sperk G., et.al. An increased pool of secretory hormones and peptides in adrenal medulla of stroke-prone spontaneously hypertensive rats// Hypertension. – 1989. – 13. – P.469-474.

148. Scotti G., Yu C.Y., Dillon W.P., et al. MR imaging of cavernous sinus involvement by pituitary adenomas// AJR Am J Roentgenol. – 1988. – 151(4). – P.799-806.
149. Sheehan J.P., Starke R.M., Mathieu D., Young B., Sneed P.K., Chiang V.L., Lee J.Y., Kano H., Park K.J., Niranjan A., Kondziolka D., Barnett G.H., Rush S., Golfinos J.G., Lunsford L.D. Gamma Knife radiosurgery for the management of nonfunctioning pituitary adenomas: a multicenter study// J Neurosurg. – 2013. – 119(2). – P.446-456.
150. Shomali M.E., Katznelson L. Medical therapy of gonad- otropin-producing and nonfunctioning pituitary adenomas// Pituitary. – 2002. – 5. – P.89-98.
151. Snyder P.J. Clinically nonfunctioning pituitary adenomas// Endocrinol Metab Clin North Am. – 1993. – 22(1). – P.163-175.
152. Somjen D., Tordjman K., Kohen F., et al. Combined bFSH and bLH response to TRH in patients with clinically non-functioning pituitary adenomas// Clinical Endocrinology. – 1997. – 46. – P.555-562.
153. Stabile B.E., Howard T.J., Passaro E. Jr, O'Connor D.T. Source of plasma chromogranin A elevation in gastrinoma patients// Arch Surg. – 1990. – 125. – P.451-453.
154. Stridsberg M, O'berg K., Li Q., Engstrom U., Lundqvist G. Measurements of chromogranin A, chromogranin B (secretogranin I), chromogranin C (se- cretogranin II) and pancreastatin in plasma and urine from patients with carcinoid tumours and endocrine pancreatic tumours// J Endocrinol. – 1995. – 144. – P.49-59.
155. Taboada G.F., Luque R.M., Bastos W., et al. Quantitative analysis of somatostatin receptor subtype (SSTR1-5) gene expression levels in somatotropinomas and non-functioning pituitary adenomas// European Journal of Endocrinology. – 2007. – 156. – P.65-74.
156. Takiyyuddin M.A., Baron A.D., Cervenka J.H., et.al. Suppression of chromogranin-A release from neuroendocrine sources in man: pharmacological studies// J Clin Endocrinol Metab. – 1991. – 72. – P.616-622.
157. Takiyyuddin M.A., Parmer R.J., Kailasam M.T., et.al. Chromogranin A in human hypertension. Influence of heredity// Hypertension. – 1995. – 26. – P.213-220.

158. Taupenot L., Harper K.L., O'Connor D.T. The chromogranin-secretogranin family// N Engl J Med. – 2003, Mar 20. – 348(12). – P.1134-1149.

159. Thapar K., Kovacs K., Scheithauer B.W., Stefaneanu L., Horvath E., Pernicone P.J., Murray D., Laws E.R. Jr. Proliferative activity and invasiveness among pituitary adenomas and carcinomas: an analysis using the MIB-1 antibody// Neurosurgery. – 1996. – 38. – P.99-107.

160. Tomlinson J.W., Holden N., Hills R.K., et al. Association between premature mortality and hypopituitarism, West Midlands prospective hypopituitary study group// Lancet. – 2001. – 357. – P.425-431.

161. Trouillas J., Sassolas G., Loras B., Velkeniers B., Raccurt M., Chotard L., Berthezene F., Tourniaire J. & Girod C. Somatotropic adenomas without acromegaly// Pathology, Research and Practice. – 1991. – 187. – P.943-949.

162. Turner H.E., Nagy Z., Gatter K.C., Esiri M.M., Wass J.A. & Harris A.L. Proliferation, bcl-2 expression and angiogenesis in pituitary adenomas: relationship to tumour behavior// British Journal of Cancer. – 2000. – 82. – P.1441-1445.

163. Van den Bergh A.C., van den Berg G., Schoorl M.A., Sluiter W.J., van der Vliet A.M., Hoving E.W., et al. Immediate postoperative radiotherapy in residual nonfunctioning pituitary adenoma: Beneficial effect on local control without additional negative impact on pituitary function and life expectancy// Int J Radiat Oncol Biol Phys. – 2007. – 67. – P.863-869.

164. Vasauskas A.A., Hubler T.R., Mahanic C., Gibson S., Kahn A.G., Scammell J.G. Regulation and distribution of squirrel monkey chorionic gonadotropin and secretogranin II in the pituitary// Gen Comp Endocrinol. – 2011. - 170(3). – P.509-513.

165. Wade A.N., Baccon J., Grady M.S., Judy K.D., O'Rourke D.M., Snyder P.J. Clinically silent somatotroph adenomas are common// Eur J Endocrinol. – 2011. – 165(1). – P.39-44.

166. Webb K.M., Laurent J.J., Okonkwo D.O., et al. Clinical characteristics of silent corticotrophic adenomas and creation of an internet-accessible database to facilitate their multi-institutional study// Neurosurgery. – 2003. – 5. – P.1076-1084.

167. Westphal C.H., Muller L., Zhou A., et al. The neuroendocrine protein 7B2 is required for peptide hormone processing in vivo and pro- vides a novel mechanism for pituitary Cushing's disease// Cell. – 1999. – 96. – P.689-700.

168. Wichers-Rother M., Hoven S., Kristof R.A., Bliesner N. & Stoffel-Wagner B. Non-functioning pituitary adenomas:endocrinological and clinical outcome after transsphenoidal and transcranial surgery// Experimental and Clinical Endocrinology and Diabetes. – 2004. – 112. – P.323-327.

169. Wiedermann C.J., Secretoneurin: a functional neuropeptide in health and disease// Peptides. – 2000. – 21. – P.1289-1298.

170. Winkler H., Fischer-Colbrie R. The chromogranins A and B: the first 25 years and future perspectives// Neuro- science. – 1992. – 49. – P.497-528.

171. Yamada S., Ohyama K., Taguchi M., Takeshita A., Morita K., Takano K., Sano T. A study of the correlation between morphological findings and biological activities in clinically nonfunctioning pituitary adenomas// Neurosurgery. – 2007. – 61(3). – P.580-584.

172. Young W.F. Jr., Scheithauer B.W., Kovacs K.T., et al. Gonadotroph adenoma of the pituitary gland: a clinicopathologic analysis of 100 cases// Mayo Clinic Proceedings. – 1996. – 7. – P.649-656.

173. Yue N.C., Longsteth Jr. W.T., Elster A.D., et al. Clinically serious abnormalities found incidentally at MR imaging of the brain: data from the Cardiovascular Health Study// Radiology. – 1997. – 202. – P.41-46.

174. Zatelli M.C., Piccin D., Vignalli C., et al. Pasireotide, a multiple somatostatin receptor subtypes ligand, reduces cell viability in non-functioning pituitary adenomas by inhibiting vascular endothelial growth factor secretion// Endocrine-related Cancer. – 2007. – 14. – P.91-102.

175. Zatelli MC, PiccinD, BottoniAetal. Evidence for differential effects of selective somatostatin receptor subtypeagonists on a-subunit and chromogranin-A secretion and on cell viability in human nonfunctioning pituitary adenomas in vitro// The Journal of Clinical Endocrinology and Metabolism. – 2004. – 89. – P.5181-5188.

176. Zhang K., Rao F., Rana B.K., Gayen J.R., et.al. Autonomic function in hypertension; role of genetic variation at the catecholamine storage vesicle protein chromogranin B// Circ Cardiovasc Genet. – 2009. – 2. – P.46-56.

177. Zhao E., Basak A., Wong A., Ko W. Chen A, López GC, Grey CL, Canosa LF, Somoza GM, Chang JP, Trudeau VL. The Secretogranin II-Derived Peptide Secretoneurin Stimulates Luteinizing Hormone Secretion from Gonadotrophs// Neuroendocrinology. – 2009. – Vol. 150(5). –P.2273-2282.

178. Zhao E., Grey C.L., Zhang D., Mennigen J.A., Basak A., Chang J.P., Trudeau V.L. Secretoneurin is a potential paracrine factor from lactotrophs stimulating gonadotropin release in the goldfish pituitary.//Am J Physiol Regul Integr Comp Physiol. – 2010. - 299(5). – P1290-7.

179. Zhao E., McNeilly J.R., McNeilly A.S., Fischer-Colbrie R., Basak A., Seong J.Y., Trudeau V.L. Secretoneurin stimulates the production and release of luteinizing hormone in mouse L{beta}T2 gonadotropin cells// Am J Physiol Endocrinol Metab. – 2011. – 301(2). – P288-297.