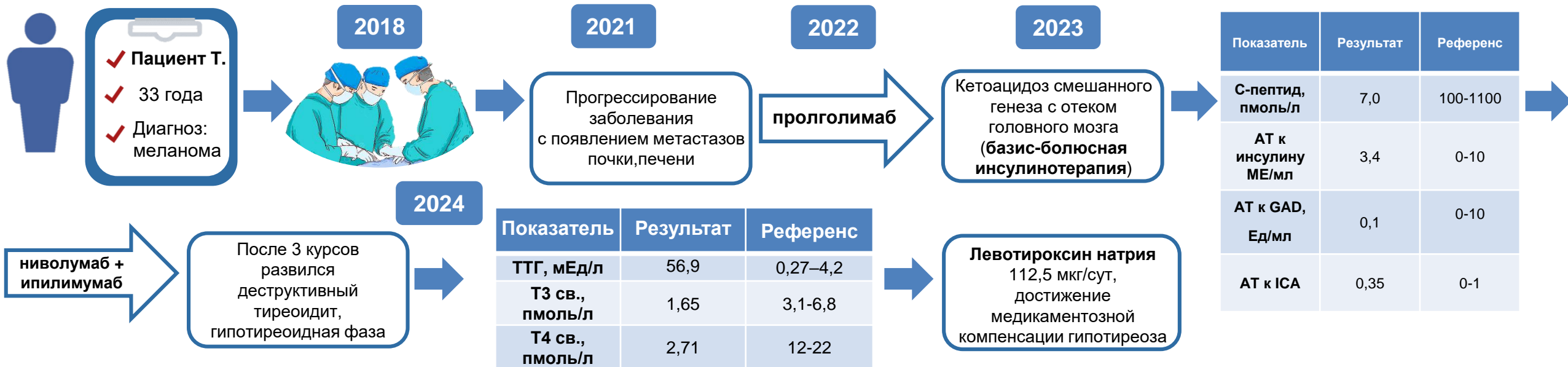


КЛИНИЧЕСКИЙ СЛУЧАЙ РАЗВИТИЯ ПЕРВИЧНОГО ГИПОТИРЕОЗА ВСЛЕДСТВИЕ ДЕСТРУКТИВНОГО ТИРЕОИДИТА СПУСТЯ ГОД ПОСЛЕ МАНИФЕСТАЦИИ САХАРНОГО ДИАБЕТА НА ФОНЕ ПРИМЕНЕНИЯ ИНГИБИТОРОВ КОНТРОЛЬНЫХ ТОЧЕК ИММУННОГО ОТВЕТА

Введение

Ингибиторы иммунных контрольных точек (ИИКТ) произвели триумфальный прорыв в борьбе со множеством злокачественных новообразований, но несмотря на многообещающие терапевтические результаты и улучшенные показатели выживаемости онкологических больных, их использование связано с возникновением различных аутоиммунных нежелательных явлений (АИНЯ), среди которых лидирующие позиции занимают эндокринопатии.



Результаты

Представленный клинический случай демонстрирует проявление избыточного иммунного ответа с разной временной манифестацией двух АИНЯ, что подтверждает необходимость диагностики эндокринопатий на различных этапах терапии ИИКТ.

Выводы

Изучение патофизиологических механизмов, лежащих в основе проявлений АИНЯ на фоне применения ИИКТ, а также тщательный мониторинг, своевременная диагностика, подбор персонализированных стратегий и сотрудничество между специалистами здравоохранения смогут пролить свет на дальнейшие исследования для достижения более высокой приверженности к лечению злокачественных новообразований и минимизации риска развития осложнений.