

## Сравнение методов визуализации при АКТГ-секретирующей опухоли легкого: клинический случай

**АКТГ-эктопический синдром**

является одной из редких причин  
эндогенного гиперкортицизма и может  
представлять серьезные трудности в  
топической диагностике.

Пациенту проведено  
**оперативное лечение:**

- торакотомия слева
- верхняя лобэктомия
- лимфаденэктомия из корня  
левого легкого и средостения

снижение

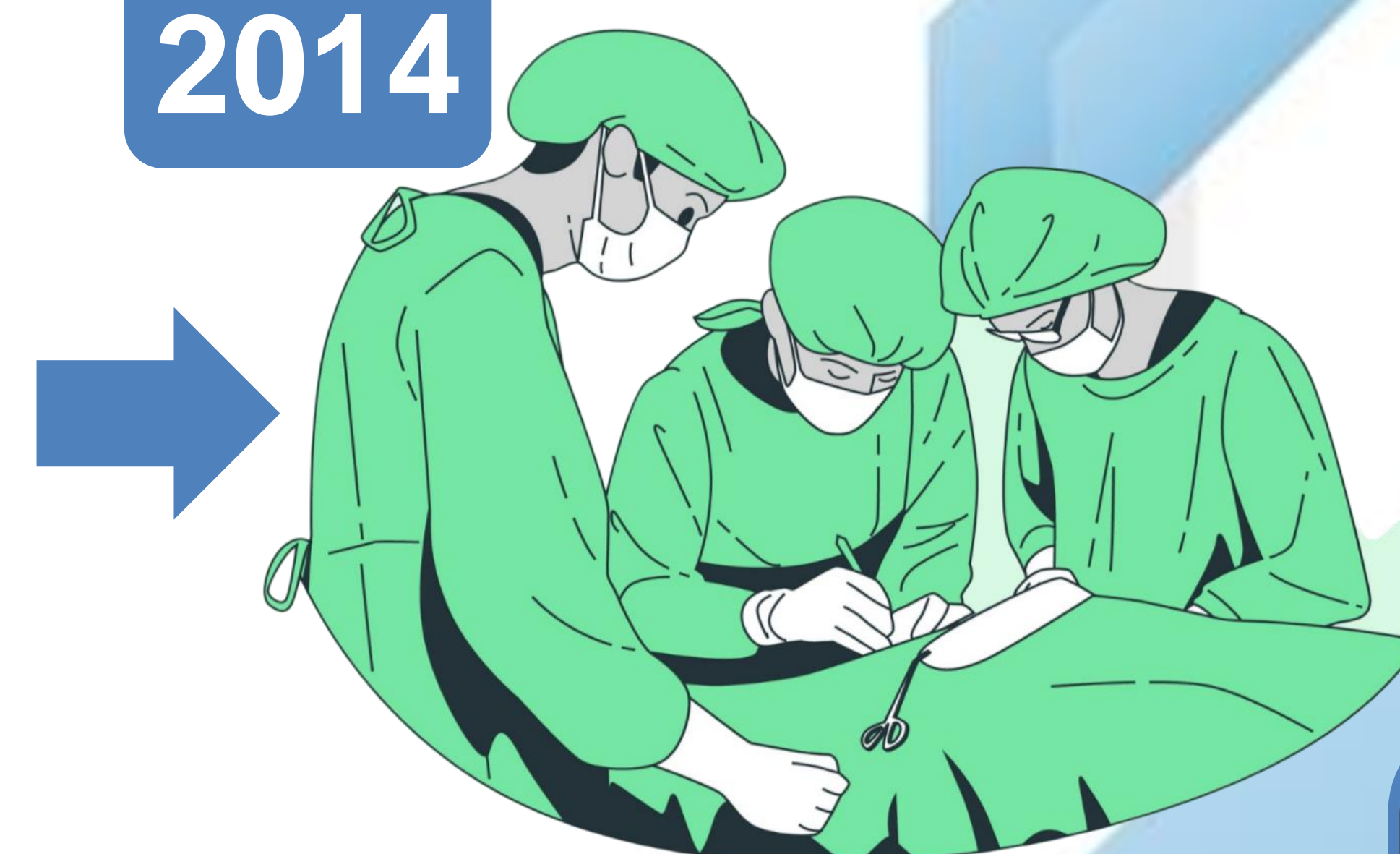АКТГ с  $>2000$  пг/мл до 35 пг/мл

4 курса химиотерапии

**2012**

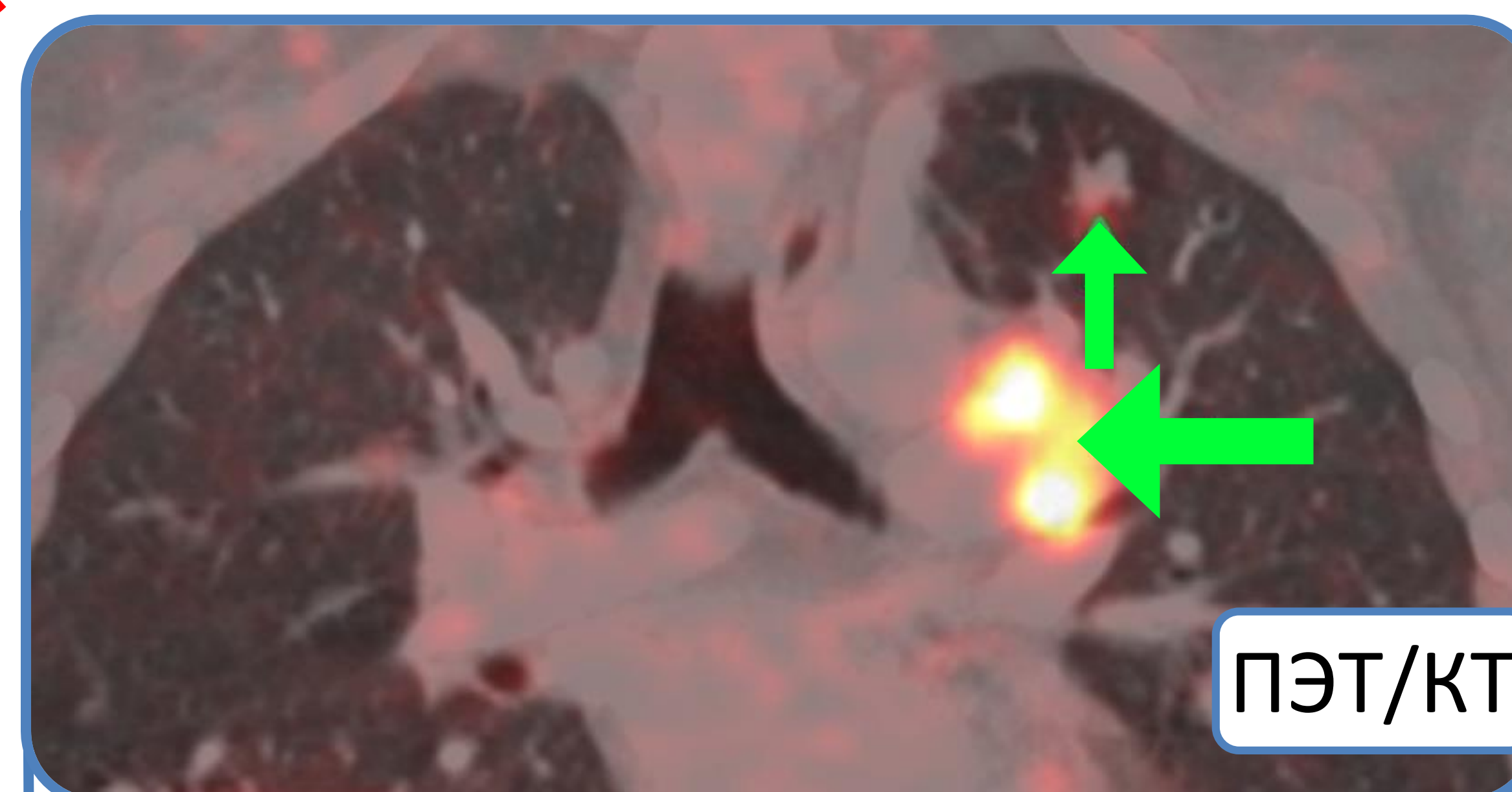
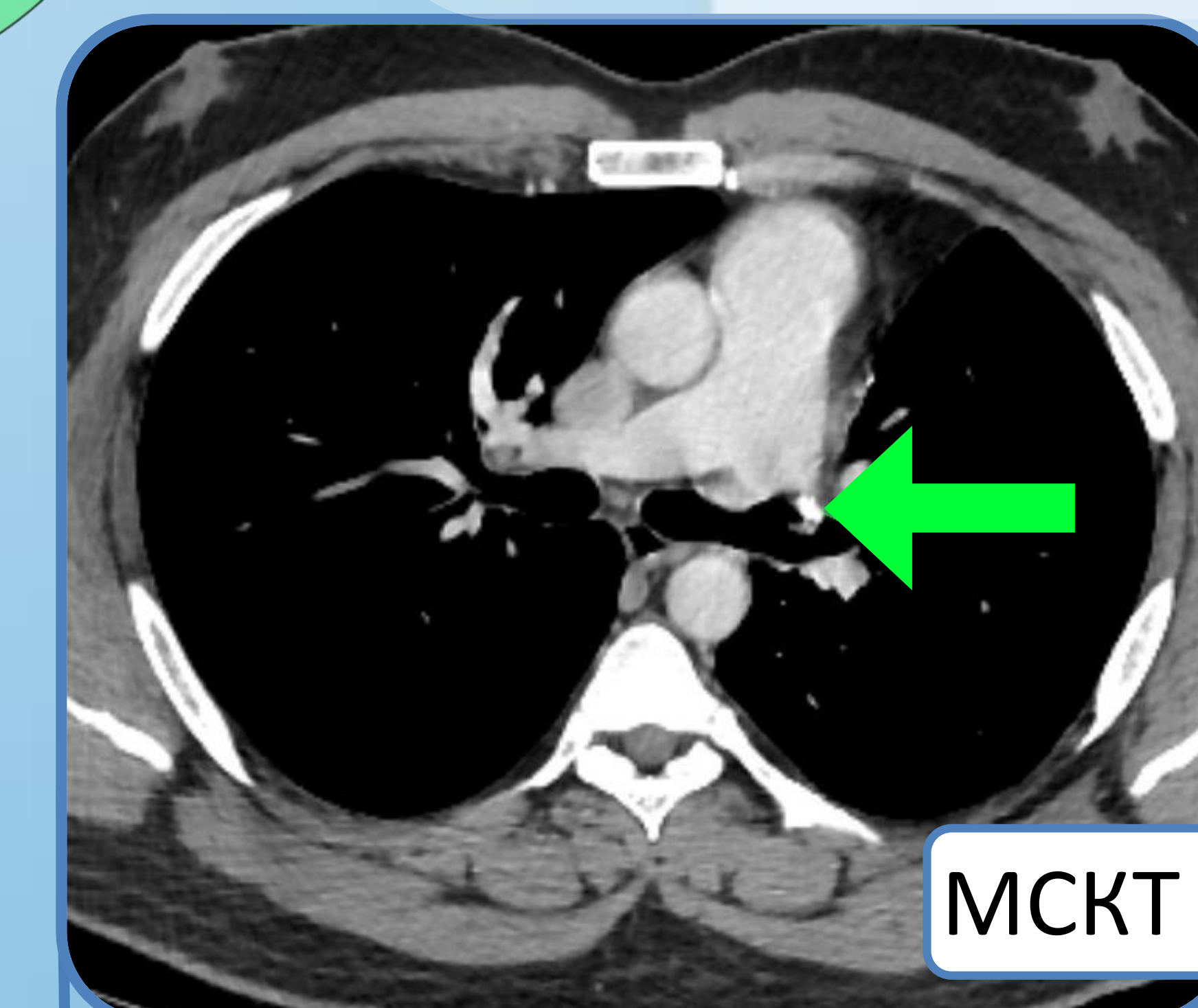
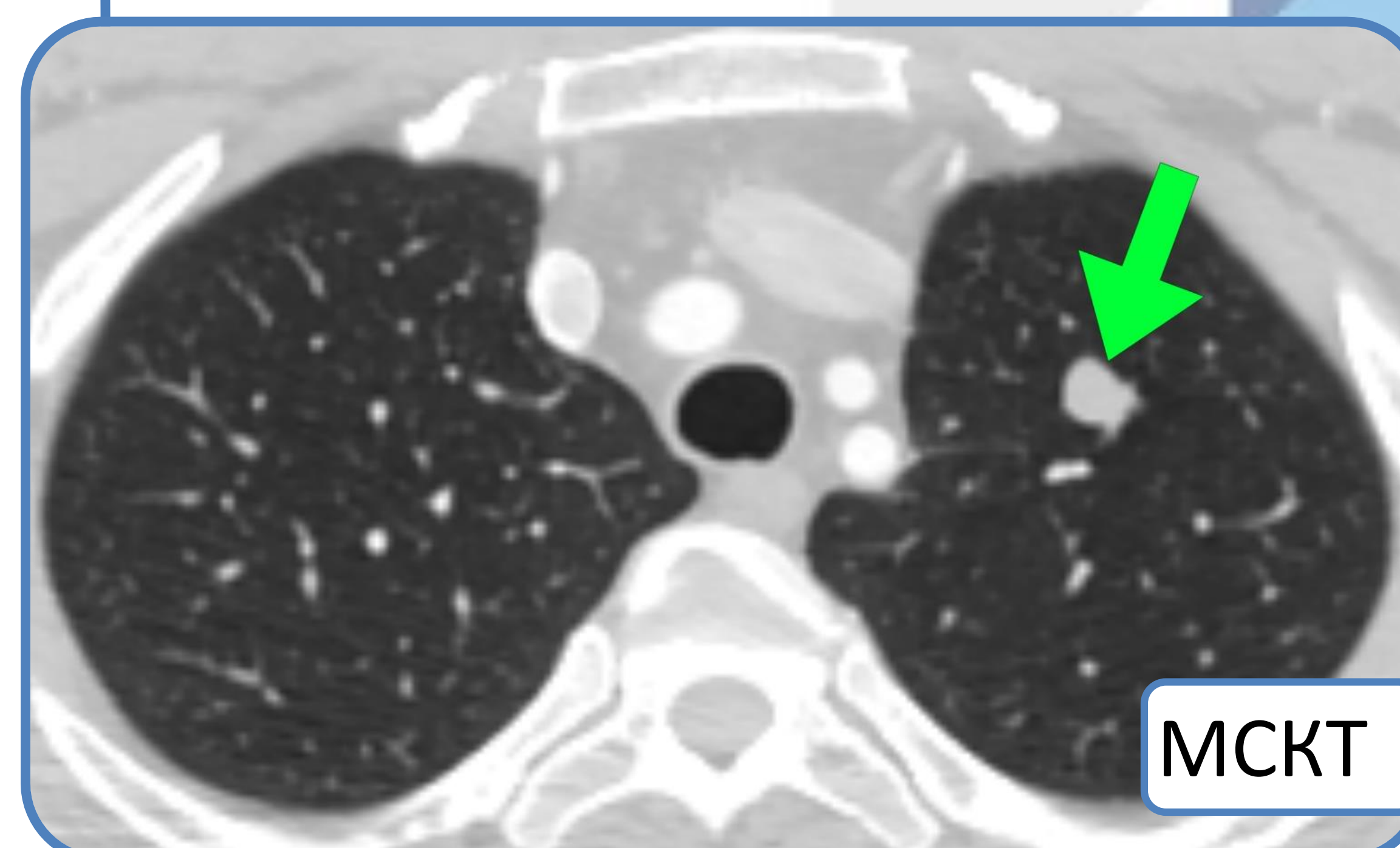
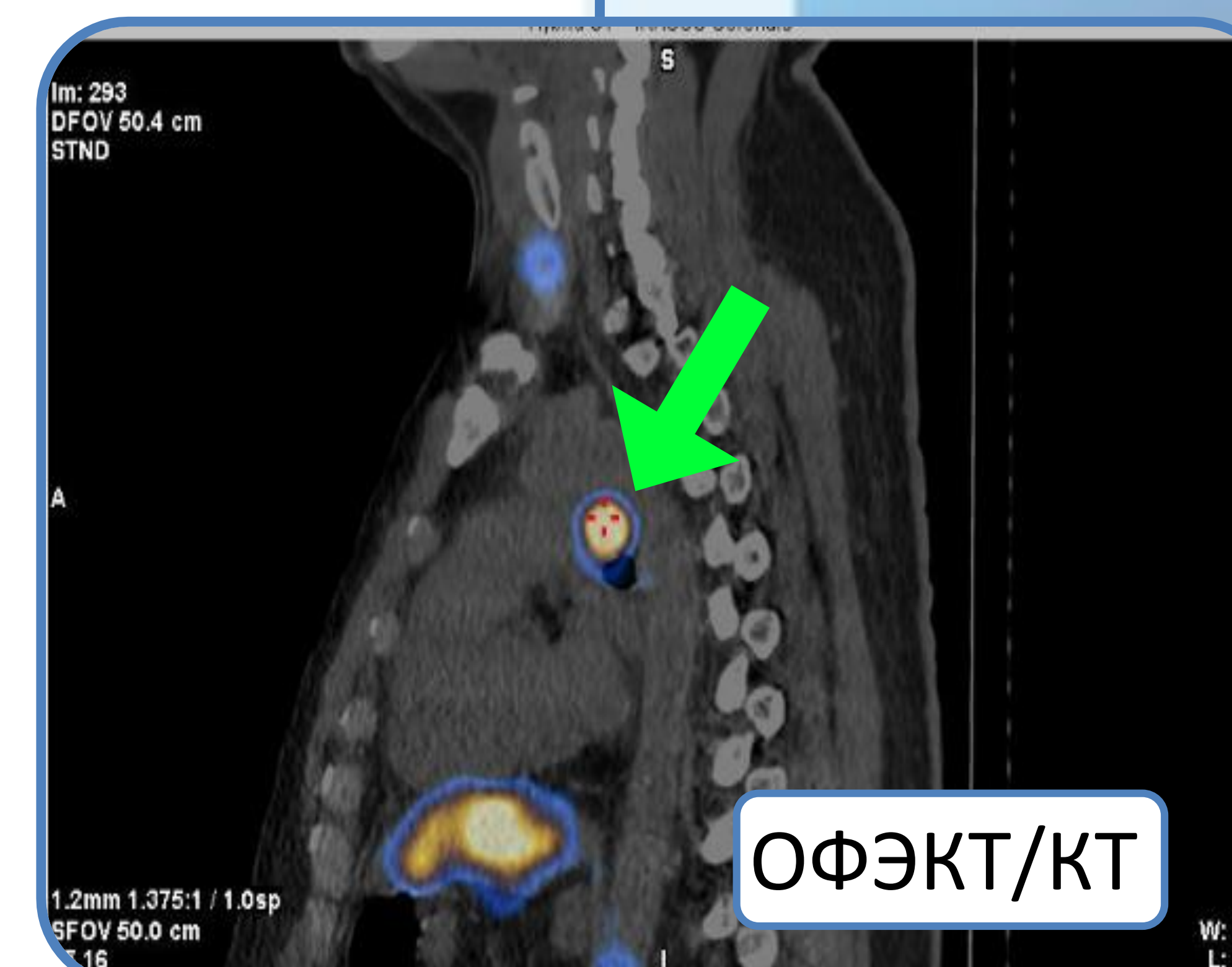
Дебют заболевания (18 лет)

- Нестабильные показатели АД
- Темно-багровые стрии на  
переднебоковой области  
живота
- Увеличение массы тела

**2014**

Гистологическое и  
иммуногистохимическое  
исследование:

атипичный карциноид легких с  
экспрессией АКТГ и метастазами  
в лимфатические узлы

**2018****2023****2017****2022**

Описанный случай  
подтверждает сложность  
топической диагностики  
АКТГ-эктопического  
синдрома, приводящую к  
существенной задержке  
хирургического лечения.